

УДК 612.64:678.686

DOI: 10.17238/PmJ1609-1175.2017.3.54-58

## Последствия влияния паров толуола на репродуктивную систему крыс-самцов

И.С. Волошина

Луганский государственный медицинский университет им. Святителя Луки  
(91045, г. Луганск, кв. 50-летия Оборона Луганска, 1г)

В эксперименте изучалось микроскопическое строение внутренних органов половой системы половозрелых крыс-самцов, которые подвергались ингаляционному воздействию толуола. Данные, полученные в ходе исследования, позволяют утверждать, что в условиях воздействия на организм указанного компонента эпоксидных смол наблюдаются дезинтеграция герминативного эпителия семенников, умеренная вакуолизация клеток Лейдига и Сертоли, незначительное снижение индекса сперматогенеза, уменьшение секреции в предстательной железе и умеренное снижение высоты эпителия семенных пузырьков.

**Ключевые слова:** эксперимент, ингаляция толуола, органы половой системы, гистоморфометрия

Одним из основных рисков для здоровья населения, по данным Всемирной организации здравоохранения, служит загрязнение окружающей среды [8]. Перечень токсичных соединений натурального и искусственного происхождения расширяется ежегодно и насчитывает сегодня тысячи наименований. Особое место среди экотоксикантов занимают эпоксидные смолы, которые широко применяются в различных отраслях промышленности [5]. Мировое производство эпоксидных смол превышает 1 млн тонн в год. В процессе применения эпоксидных материалов в рабочую зону могут попадать летучие компоненты смол, а также аэрозоли исходных и промежуточных продуктов синтеза. В зависимости от вида смолы в составе комплекса летучих веществ могут выделяться толуол, эпихлоргидрин, фенол, формальдегид, резорцин, анилин, диэтиленгликоль и др. [2, 4].

Данные литературы о токсическом повреждении мужской репродуктивной системы после воздействия на организм толуола достаточно противоречивы. Цель настоящего исследования – анализ изменений внутренних органов мужской репродуктивной системы половозрелых крыс после ингаляционного воздействия на организм толуола.

### Материал и методы

Экспериментальное исследование выполнено на 60 белых крысах-самцах из вивария ЛГМУ, которые были введены в эксперимент в возрасте 12 недель с начальной массой 130–150 г. Содержание и манипуляции выполнялись в соответствии с основными этическими принципами в сфере биоэтики, которые изложены в «Европейской конвенции о защите позвоночных животных, используемых для экспериментальных и других научных целей», которая была ратифицирована в 1985 г. в Страсбурге, согласно стандарту

идентичному международному документу OECD Test No. 421 Reproduction/Developmental Toxicity Screening Test (тест № 421 «Скрининговое исследование репродуктивной/эмбриональной токсичности») и рекомендациям «Про правовые, законодательные и этические нормы и требования при выполнении научных морфологических исследований» [1, 3, 10].

Крысы были разделены на контрольную и экспериментальную серии. Первая формировалась из интактных животных. Экспериментальная серия была представлена крысами, которые подвергались ингаляционному воздействию толуола в концентрации 500 мг/м<sup>3</sup> в течение 60 дней, по 5 дней в неделю, по 5 часов в сутки. Толуол, который использовался в эксперименте, был произведен ЗАО «Макрохим» (Киев, Украина), ГОСТ 5789–78, партия № 86. Условия для ингаляции создавались с помощью специальной установки, которая состояла из затравочной камеры и камеры, в которой поддерживалась необходимая концентрация действующего вещества, датчика толуола и вспомогательного оборудования.

Каждая серия животных была разделена на пять групп (по 6 крыс в каждой) в соответствии со сроком выведения животных из эксперимента – на 1, 7, 15, 30 и 60-е сутки после прекращения воздействия токсиканта. После окончания эксперимента животных взвешивали и выводили из опыта путем декапитации под эфирным наркозом. Внутренние органы половой системы крыс (семенники, их придатки, семявыносящие протоки, семенные пузырьки, предстательную железу) извлекали единым комплексом с окружающей жировой тканью и тщательно препарировали. Семенники и придатки взвешивали на аналитических весах ВЛА-200 с точностью до 1 мг. Далее с помощью Video Presenter SVP-5500 фотографировали полученные органы для создания обзорных фотографий, а также для дальнейшего макроморфометрического анализа.

Детали гистологического строения срезов внутренних органов половой системы крыс, окрашенных гематоксилином и эозином, изучали с помощью

Волошина Ирина Сергеевна – канд. мед. наук, доцент кафедры онкологии, радиологии и трансфузиологии ЛГМУ; e-mail: is\_voloshina@mail.ru

микроскопа Olympus BX-41. Морфометрическое исследование объектов проводили на компьютерном комплексе. Для получения анализируемых параметров цифровые изображения загружались в программу Master of Morphology (2008).

Гистоморфометрический анализ семенников был проведен с использованием программы для анализа графических изображений Olympus: определялись диаметр извитых семенных канальцев, высота их эпителия, индекс сперматогенеза, относительное количество эндокриноцитов и размер их ядер. Для исследования придатков использовались поперечные срезы головки, изучались диаметр просвета и высота эпителия. Гистоморфометрическое исследование предстательной железы заключалось в измерении диаметра ядер эпителиальных клеток. Семенные пузырьки изучали на поперечных срезах, измеряли высоту их эпителия. Внутреннюю структуру семявыносящего протока анализировали на поперечных срезах средней части органа, оценивали такие параметры как максимальный диаметр просвета протока и высоту эпителия.

Полученные данные обрабатывали при помощи программы Basic Statistic 6.0, определяли среднюю (M), среднее квадратическое отклонение вариант (SD) в каждой группе, критерий Стьюдента (t). Достоверной считали статистическую погрешность менее 5% (p<0,05).

Результаты исследования

В экспериментальной группе в 1-е сутки после окончания действия толуола многие семенные канальцы сохраняли строение, близкое к обычному. Однако при сравнении с контролем в отдельных случаях можно было отметить интерстициальный отек, опустошение некоторых канальцев, дискомплектацию сперматогенного эпителия, умеренную вакуолизацию клеток Сертоли (рис. 1). Хотя в большинстве канальцев сперматогенез был сохранен.

Средний диаметр семенных канальцев на 7-е сутки после прекращения действия агента равнялся 228,1 мкм, что было на 12,4% ниже показателя контроля. Наряду с уменьшением диаметра значительно уменьшалась и толщина эпителия канальцев. Так, у животных 1-й и 2-й групп она равнялась 142,4 и 144,7 мкм, соответственно, что составляло 81,1 и 81,4% по отношению к показателям контроля. Относительное количество клеток Лейдига и диаметр их ядер демонстрировали тенденцию к уменьшению (табл.). Средний показатель индекса сперматогенеза в эксперименте был зафиксирован на уровне 2,9±0,2, его достоверное снижение отмечено на 1, 7, 15 и 60-е сутки реадaptации.

При гистологическом исследовании канальцев придатка яичка животных, подвергавшихся воздействию паров толуола, обращало на себя внимание то, что большинство из них сохраняло структуру подобную таковой в контрольной серии. Впрочем, на фоне сохранных встречались канальцы без сперматозоидов, с истонченным эпителием и умеренно выраженным расслоением интерстиция. Просветы таких канальцев

Таблица

Характеристика клеток Лейдига крыс, подвергшихся воздействию толуола

Группа	Диаметр ядра, мкм				Относительное кол-во клеток, %				
	M	SD	max	min	M	SD	max	min	
Контроль	1	6,22	0,68	7,06	5,08	10,95	0,56	11,44	9,86
	2	6,38	0,24	6,60	6,02	10,53	0,88	11,44	8,91
	3	6,41	0,26	6,80	6,16	11,65	1,44	13,10	9,27
	4	5,98	0,95	6,73	4,22	10,86	0,41	11,26	10,23
	5	6,29	0,32	6,57	5,67	12,02	0,53	12,83	11,52
Опыт	1	5,46	0,57	6,03	4,48	9,05*	0,83	9,82	7,47
	2	5,60*	0,72	6,27	4,29	8,71*	0,90	9,63	7,15
	3	5,67*	0,24	5,90	5,24	9,77*	1,26	10,92	7,48
	4	5,30	0,47	5,82	4,46	9,16*	0,39	9,54	8,46
	5	5,62*	0,61	6,37	4,59	10,17*	0,90	11,16	8,55

\* Разница с контролем статистически значима.

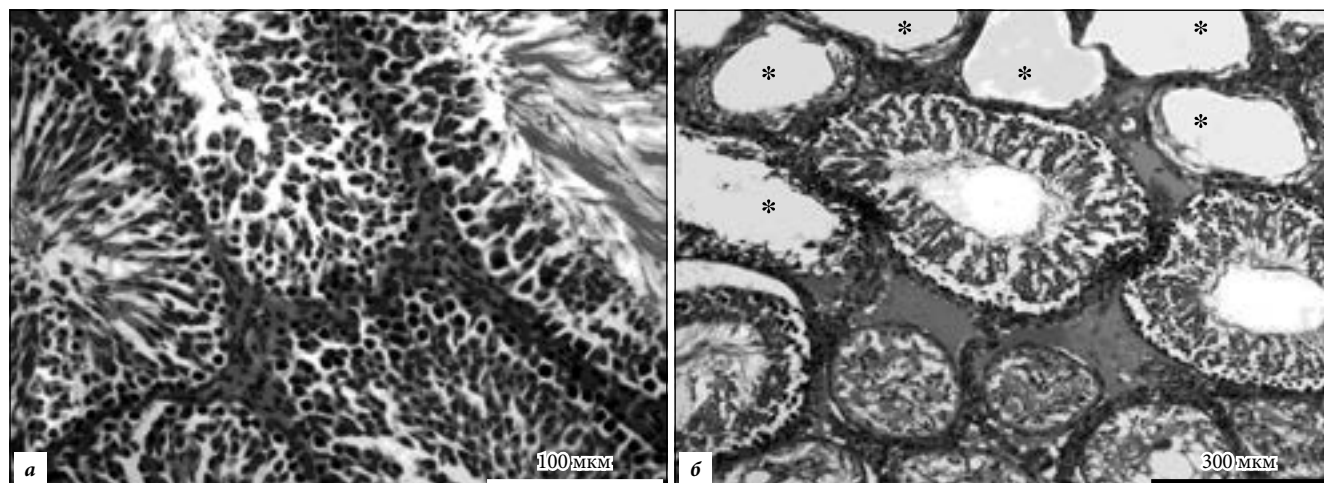


Рис. 1. Срезы семенников:

а – контроль, б – интерстициальный отек и опустошенные канальцы (\*) в эксперименте. Окр. гематоксилином и эозином.

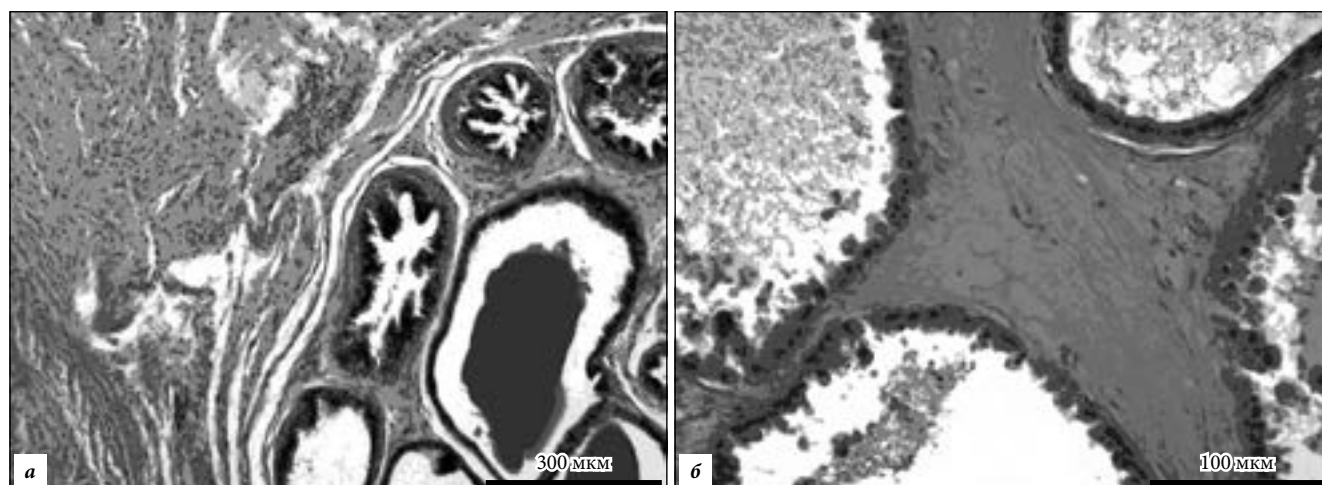


Рис. 2. Срезы предстательной железы:  
а – контроль, б – интерстициальный отек в эксперименте. Окр. гематоксилином и эозином.

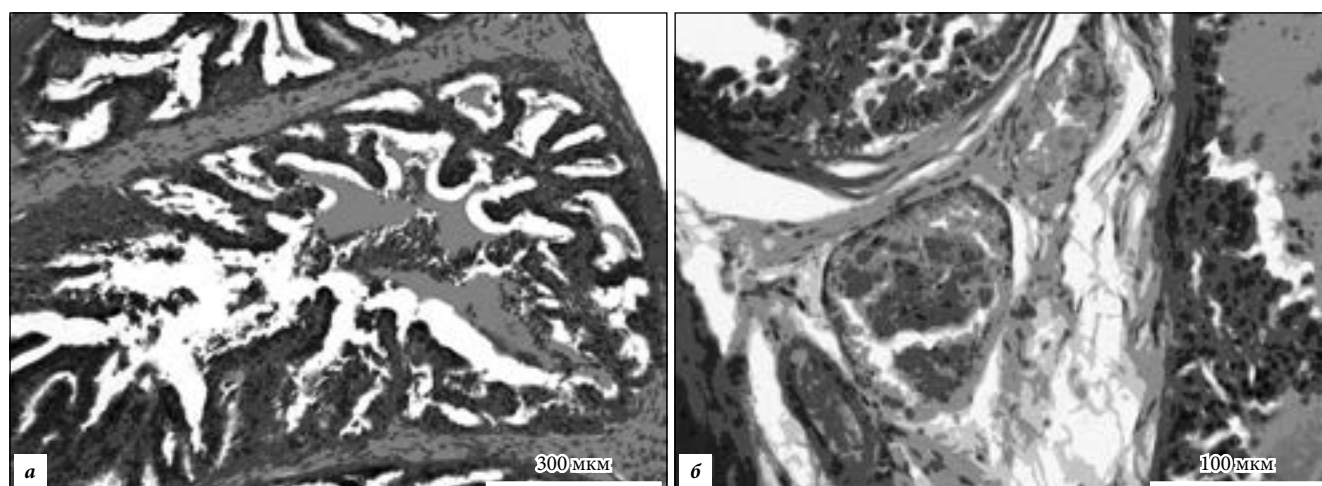


Рис. 3. Срезы семенных пузырьков:  
а – контроль, б – слущивание эпителия, полнокровие и отек стромы в эксперименте. Окр. гематоксилином и эозином.

были расширены. На 1-е и 30-е сутки диаметр просвета канальцев достоверно увеличивался до 164,2 и 162,3 мкм, соответственно, что было значимо больше, чем в контроле: на 18,0 и 16,7 мкм – на 12,3 и 11,4%. Также уменьшалась и толщина эпителиальной выстилки. Например, на 1-е и 30-е сутки после прекращения действия токсиканта она составляла 40,9 и 39,3 мкм, что было значимо ниже контрольных значений – на 11,6 и 10,2%, соответственно.

В семявыносящем протоке существенных изменений не регистрировалось. Но все же некоторые срезы здесь отличались от срезов протоков животных контрольной серии. Таким образом, под влиянием толуола максимальный диаметр семявыносящего протока увеличивался за счет потери складчатости эпителия, толщина эпителия уменьшалась, в просвете отсутствовали сперматозоиды. В некоторых местах встречались разрушение стереоцилей и расслоение мышечной стромы стенки. Диаметр просвета протока на 15-е сутки после прекращения действия токсиканта в среднем составлял 278,7 мкм, что было на 9,4% выше значения соответствующего контроля, но не демонстрировало

признаков статистической значимости. Достоверное уменьшение толщины эпителия семявыносящего протока было зафиксировано у крыс 1-й и 4-й экспериментальных групп. Так, значение этого показателя у крыс 1-й группы равнялось 69,2 мкм, что было меньше показателя соответствующего контроля серии на 10,2%, а у животных 4-й группы – 71,3 мкм (на 9,4% ниже контрольных значений).

В предстательной железе на 1-е сутки после прекращения действия толуола железы содержали секрет различной плотности с клеточными элементами. Определялись признаки интерстициального отека, расширения просветов секреторных отделов органа и уменьшения высоты эпителия (рис. 2). Последняя на 1-е и 7-е сутки составила 18,9 и 18,6 мкм, соответственно, что было достоверно ниже показателей контрольной серии – на 18,3 и 18,0%.

В семенных пузырьках после воздействия толуола на 1-е, 7-е и 15-е сутки периода реадaptации определялись признаки отека стромы. Некоторая часть секреторных отделов заустевала, в их просветах появлялись слущенные эпителиальные элементы (рис. 3).

При сравнении с показателями одноименных групп контрольной серии определялось статистически значимое снижение высоты эпителия пузырьков. Так, на 1-й день после прекращения действия толуола она уменьшилась на 16,5%, через 7 суток – на 16,4%, а на 15-е сутки – на 16,2%. В просвете ацинусов определялся густой секрет.

#### Обсуждение полученных данных

Ингаляционное воздействие паров толуола вызывало определенные изменения в структуре семенников, придатков яичек, предстательной железе, семявыносящем канале и семенных пузырьках крыс. Следствием этого становится нарушение их функции. Одним из ярких примеров данных нарушений можно назвать снижение индекса сперматогенеза и уменьшение объема секрета в просветах ацинусов простаты.

Сведения, касающиеся комплексного изучения органов репродуктивной системы крыс-самцов половозрелого возраста, в литературе практически отсутствуют. Имеющиеся работы посвящены в большинстве своем изучению отдельных органов данной системы.

Полученные в настоящей работе данные о гистологическом строении придатков яичка совпадают с результатами исследований А. Оно et al. [13], которые изучали воздействие на крыс толуола в течение 90 дней. Наряду с уменьшением массы тимуса авторы обнаружили увеличение массы почек и снижение массы семенников и придатков яичек.

Имеются и другие работы, посвященные влиянию толуола на иммунную систему, почки, сердце, легкие [11], печень [14], мозг [15] и вестибулярный аппарат [12]. Они также свидетельствуют об уменьшении массы исследуемых органов и говорят о том, что основной причиной изменения гистологической структуры служит окислительный стресс различной этиологии [6, 9]. Настоящее исследование подтверждает тот факт, что окислительный стресс оказывает непосредственное влияние на пролиферацию и дифференцировку сперматогенных клеток, индуцирует их апоптоз, а также стероидогенез в клетках Лейдига, вызывая гибель эндокриноцитов путем апоптоза [7, 8].

Таким образом, в проведенном исследовании впервые описывается влияние химической экспозиции толуола на весь комплекс органов репродуктивной системы крыс. Вопрос о том, насколько полученные данные могут быть сравнимы с результатами подобных исследований, требует отдельного анализа.

#### Выводы

Длительное токсическое воздействие толуола приводит к следующим изменениям в структуре органов репродуктивной системы крыс: наблюдаются дезинтеграция герминативного эпителия семенников, умеренная вакуолизация клеток Лейдига и Сертоли, незначительное снижение индекса сперматогенеза, уменьшение интенсивности секреции предстательной железы

и умеренное снижение высоты эпителия в семенных пузырьках. Как следствие, нарушается функция указанных органов.

#### Литература / References

1. Евразийский совет по стандартизации, метрологии и сертификации (ЕАСС). Методы испытания по воздействию химической продукции на организм человека. Испытания по оценке репродуктивной/эмбриональной токсичности (скрининговый метод). М.: Стандартиформ, 2013. 18 с. (Methods for testing the effects of chemical products on the human body. Tests to assess reproductive/fetal toxicity (screening method). Moscow: Standartinform, 2013. 18 p.)
2. Каликин К.Г., Высоккий И.Ю., Гречишкина Т.Ф., Сиротина М.О. Состояние перекисного окисления липидов в организме животных при воздействии летучих компонентов эпоксидных смол // Украинський медичний альманах. 2008. Т. 11, № 6 (додаток). С. 136. (Kalikin K.G., Vysokkiy I.Ju., Grechishkina T.F., Sirotina M.O. The state of lipid peroxidation in the body of animals under the influence of volatile components of epoxy resins // Ukrainskij medicnij almanah. 2008. Vol. 11, No. 6 (Suppl.). P. 136.)
3. Мишалов В.Д., Чайковский И.В., Твердохлеб Ю.Б. О правовых, законодательных и этических нормах и условиях при выполнении научных морфологических исследований // Морфология. 2007. Т. 1, № 2. С. 108–115. (Mishalov V.D., Chaykovsky I.V., Tverдохleb Yu.B. On legal, legislative and ethical norms and conditions in the performance of scientific morphological studies // Morphology. 2007. Vol. 1, No. 2. P. 108–115.)
4. Теплова Т.Е., Богатырева Е.В., Ли Я.В. [и др.]. К вопросу о нормировании модифицированной эпоксидной смолы марки уп-666-4 в воздухе рабочей зоны // Актуальные проблемы транспортной медицины. 2005. № 2. С. 84–88. (Teplova T.E., Bogatyreva E.V., Li Ya.V. [et al.]. On the issue of the rationing of the modified epoxy resin grade уп-666-4 modified in the air of the working zone, modified to the issue of standardization // Actual Problems of Transport Medicine. 2005. No. 2. P. 84–88.)
5. Федченко С.Н., Галузина Л.О. Структурные особенности стенки желудка крыс при хронической ингаляции толуолом // Перспективи медицини та біології. 2010. Т. 2, № 1 (додаток). С. 75. (Fedchenko S.N., Galuzina L.O. Structural features of the wall of the stomach of rats with chronic inhalation with toluene // Perspektivy Meditsini ta biologii. 2010. Vol. 2, No. 1 (Suppl.). P. 75.)
6. Aitken R.J., Roman S.D. Antioxidant systems and oxidative stress in the testes // Oxidative Medicine and Cellular Longevity. 2008. No. 1. P. 115–124.
7. Aktas C., Kanter M., Erboga M. Anti-apoptotic effects of curcumin on cadmium-induced apoptosis in rat testis // Toxicology and Industrial Health. 2011. Vol. 28, No. 2. P. 122–130.
8. Cheng C.Y., Wang Q., Wang F.F. Stress induces glucocorticoid-mediated apoptosis of rat Leydig cells in vivo // Stress. 2012. Vol. 15, No. 1. P. 74–78.
9. El-Shahat A.E., Gabr A., Meki A.R., Mehana E.S. Altered testicular morphology and oxidative stress induced by cadmium in experimental rats and protective effect of simultaneous green tea extract // International Journal of Morphology. 2009. Vol. 27, No. 3. P. 757–764.
10. European convention for the protection of vertebrate animals used for experim. and other scientific purposes. Coun. Of Europe. Strasbourg, 1986. 53 p.
11. Hsieh G.C., Parker R.D.R., Sharma R.P. Subclinical effects of ground water contaminants. III. Effects of repeated oral exposure to combinations of benzene and toluene on immunologic responses in mice // Archive Toxicology. 1990. No. 64. P. 320–328.
12. McWilliams M.L., Chen G.D., Fechter L.D. Low-level toluene disrupts auditory function in guinea pigs // Toxicology and Applied Pharmacology. 2000. No. 167. P. 18–29.
13. Оно А., Секита К., Огава Я. Reproductive and developmental

- toxicity studies of toluene. II. Effects of inhalation exposure on fertility in rats // *Journal of Environmental Pathology, Toxicology and Oncology*. 1996. Vol. 15. P. 9–20.
14. Poon R., Chu I.H., Bjarnason S. Inhalation toxicity study of methanol, toluene, and methanol/toluene mixtures in rats: effects of 28-day exposure // *Toxicology Industrial Health*. 1994. No. 10. P. 231–245.
15. Von Euler, Pham T.M., Hillefors M. Inhalation of low concentrations of toluene induces persistent effects on a learning retention task, beam-walk performance, and cerebrocortical size in the rat // *Experimental Neurology*. 2000. No. 163. P. 1–8.

Поступила в редакцию 29.06.2017.

#### RESULTS OF THE EFFECT OF TOLUENE VAPORS ON THE REPRODUCTIVE SYSTEM OF MALE RATS

I.S. Voloshina

St. Luke Lugansk State Medical University (1g 50<sup>th</sup> Anniversary of the Defense of Lugansk 91045 Lugansk)

**Objective.** The study objective is to analyze changes in the internal organs of the male reproductive system of mature rats after inhalation exposure to toluene, a component of epoxy resins widely used in industry.

**Methods.** The experiment was performed on 60 adult male white rats. 30 animals were exposed to inhalation exposure to toluene at a concentration of 500 mg/m<sup>3</sup> for 60 days (5 days a week for 5 hours per day). 30 intact rats were used as a control group. Groups of animals (6 rats each) were withdrawn from the experiment on the 1<sup>st</sup>, 7<sup>th</sup>, 15<sup>th</sup>, 30<sup>th</sup> and 60<sup>th</sup> days after the termination of exposure to the toxicant. Histological and histomorphometric examination of internal genital organs was performed.

**Results.** Under conditions toluene effect on the human body, disintegration of germinal epithelium of testes, mild vacuolation of Leydig and Sertoli cells, insignificant decrease in spermatogenesis index, decrease in secretion in the prostate gland and a moderate decrease in the height of the epithelium of seminal vesicles were observed.

**Conclusions.** The study for the first time describes the effect of chemical exposure of toluene on the entire complex of organs of the reproductive system of rats. The question of whether the data obtained can be compared with the results of similar studies requires a separate analysis.

**Keywords:** experiment, inhalation of toluene, genital organs, histomorphometry

Pacific Medical Journal, 2017, No. 3, p. 54–58.

УДК 616.151.511-056.7-084-085.273

DOI: 10.17238/PmJ1609-1175.2017.3.58–61

## Применение дабигатрана и ривароксабана при наследственной гематогенной тромбофилии

В.В. Войцеховский

Амурская государственная медицинская академия (675000, г. Благовещенск, ул. Горького, 95)

Рассмотрен опыт применения препаратов дабигатрана и ривароксабана для вторичной профилактики тромбообразования у больных наследственной гематогенной тромбофилией. Сделано заключение о том, что дабигатран и ривароксабан являются эффективными и безопасными препаратами для противотромботической терапии. Отсутствие необходимости постоянного лабораторного контроля и крайне редкие геморрагические осложнения дают возможность использования их у пациентов, проживающих в районах, отдаленных от крупных медицинских центров. При одинаковой противотромботической эффективности небольшое преимущество по безопасности принадлежит дабигатрану. Своевременная диагностика варианта гематогенной тромбофилии и назначение адекватной противотромботической терапии способствует безрецидивному течению заболевания.

**Ключевые слова:** тромбоз, тромбоэмболия, инфаркты, антитромботическая терапия

Гематогенные тромбофилии широко распространены в клинической практике, они осложняют течение многих заболеваний, часто способствуют ранней инвалидизации и даже могут приводить к гибели пациентов. В то же время в трактовке самого понятия «гематогенная тромбофилия» встречаются различные подходы. Так, З.С. Баркаган понимал под этим термином все наследственные (генетически обусловленные) и приобретенные (вторичные, симптоматические) нарушения гемостаза, которым свойственна предрасположенность к раннему появлению и рецидивам тромбозов, тромбоэмболий, ишемий и инфарктов органов [1]. ВОЗ и Международное общество по тромбозу и гемостазу (ISTH) в 1995 г. определили наследственную тромбофилию как необычную склонность к рецидивирующему тромбозу с ранним возрастным

началом, отягощенным семейным анамнезом и тяжестью тромбоза, непропорциональной причинному фактору [15]. В 2008 г. Американская коллегия торакальных врачей по антитромботической и тромболитической терапии определила тромбофилию как наличие одного или более следующих признаков: дефицит антитромбина, протеина С и протеина S, резистентность к активированному протеину С, мутация фактора V Лейдена, мутация протромбина G20210A, гипергомоцистеинемия, гомозиготное носительство термолабильного варианта метилентетрагидрофолатредуктазы, антифосфолипидные антитела, увеличение активности фактора VIII или сниженный уровень протеина Z [6]. Для наследственных гематогенных тромбофилий характерны манифестация в раннем возрасте, отсутствие очевидного провокационного фактора и единого универсального диагностического теста (диагноз основывается на комплексной оценке клинико-лабораторных данных) [3, 5].

Войцеховский Валерий Владимирович – д-р мед. наук, доцент, зав. кафедрой госпитальной терапии с курсом фармакологии АГМА; e-mail: voitsehovskij@yandex.ru