

УДК 617.736–02:618.3–06:616.8–009.24

DOI: 10.17238/PmJ1609-1175.2018.2.59–62

## Закономерности морфометрических параметров макулы при преэклампсии и их клиническое значение

О.В. Коленко<sup>1,2</sup>, Е.Л. Сорокин<sup>1,3</sup>, И.А. Блощинская<sup>3</sup>, Н.В. Помыткина<sup>1</sup>, Л.Е. Коленко<sup>4</sup>

<sup>1</sup>Хабаровский филиал МНТК «Микрохирургия глаза» им. акад. С.Н. Федорова (680033, г. Хабаровск, ул. Тихоокеанская, 211), <sup>2</sup>Институт повышения квалификации специалистов здравоохранения (680000, г. Хабаровск, ул. Краснодарская, 9), <sup>3</sup>Дальневосточный государственный медицинский университет (680000, Хабаровск, ул. Муравьева-Амурского, 35), <sup>4</sup>Городская клиническая поликлиника № 3 (680000, г. Хабаровск, ул. Дикопольцева, 34)

Морфометрические параметры макулярной сетчатки изучены с помощью оптической когерентной томографии у 77 женщин (154 глаза) с патологической беременностью, осложненной преэклампсией. Выявлено статистически достоверное повышение толщины сетчатки в макулярной области при гестозе средней и тяжелой степени. Величина микроморфометрических показателей имела прямую связь со степенью тяжести преэклампсии. Описанные изменения необходимо учитывать при прогнозировании риска формирования макулярной патологии в период беременности и после родов.

**Ключевые слова:** беременность, оптическая когерентная томография, толщина фовеолярной сетчатки, объем макулярной области

В последние годы неуклонно возрастает частота патологической беременности, осложненной преэклампсией. Этот гестоз проявляется системными расстройствами, включающими метаболические, иммунные и сосудистые нарушения. Важным механизмом его развития считается синдром эндотелиальной дисфункции, который лежит в основе патогенеза целого ряда сосудистых и метаболических повреждений глаза [1, 4, 12]. Сосудистый эндотелий в глазу играет особую важную роль и, в частности, формирует внутренний гемато-офтальмический барьер. Учитывая диффузность эндотелиальной дисфункции при преэклампсии, можно предположить, что и эндотелий ретинальных сосудов будет вовлекаться в патологический процесс. Следствием вероятного негативного воздействия на гемато-офтальмический барьер здесь могут стать расстройства проницаемости и ретинальной гемодинамики, что будет способствовать макулярному отеку и ишемии ретинальных структур, чреватых острыми нарушениями кровообращения. Причем подобные сосудистые расстройства могут развиваться не только в ближайшие, но и в отдаленные периоды после родов [2, 3, 11, 13, 15].

В течение ряда лет нами проводятся исследования влияния гестоза (преэклампсии) на состояние макулы [5–10]. Было выяснено, что при среднетяжелых и тяжелых степенях преэклампсии повышаются уровни эндотелина-1 в слезной жидкости и фактора Виллебранда в сыворотке крови, что связано с увеличением риска возникновения сосудистой патологии глаза в постродовом периоде [5]. На наш взгляд, исследование состояния сетчатки, в частности ее макулярной зоны, при преэклампсии может помочь в оценке

степени риска нарушений ретинальной гемодинамики, а также риска расстройств гематоретинального барьера с увеличением возраста пациентки, имевшей преэклампсию в анамнезе. Данные нарушения могут стать благоприятным фоном для сосудистой и метаболической патологии сетчатки и зрительного нерва [5, 8, 9]. Учитывая, что в макулярной зоне наиболее тесно расположены фоторецепторы, любое нарушение их архитектоники и взаимодействия с аксонами биполярных и мультиполярных клеток несет повышенный риск морфофункциональных расстройств и формирования различной макулярной патологии [14].

Цель настоящей работы – анализ частоты и структуры изменений макулярной зоны при беременности, осложненной преэклампсией.

### Материал и методы

Обследованы 77 беременных (154 глаза) в возрасте от 17 до 43 лет. У 47 женщин беременность была осложнена преэклампсией (основная группа): легкой степени – 19, средней степени – 15 и тяжелой степени – 13 случаев. Остальные 30 наблюдений с физиологическим течением беременности вошли в группу сравнения. Также была подобрана группа контроля: 30 соматически здоровых небеременных женщин (60 глаз) сопоставимого возраста.

Для диагностики и определения степени тяжести преэклампсии использовалась классификация, соответствующая требованиям ВОЗ и клиническим рекомендациям № 15–4/10/2–7138 «Гипертензивные расстройства во время беременности, в родах и послеродовом периоде. Преэклампсия. Эклампсия», утвержденными Минздравом России 23.09.2013 г.

За всеми беременными велось наблюдение в женской консультации, им выполнялись лабораторные

Коленко Олег Владимирович – канд. мед. наук, зам. директора по медицинской части Хабаровского филиала МНТК «Микрохирургия глаза», доцент кафедры офтальмологии ИПКСЗ; e-mail: naukakhvmtk@mail.ru

обследования, три ультразвуковых последовательных скрининга, исследование компенсаторно-приспособительных реакций плода по данным кардиотокографии, назначались консультации смежных специалистов. Женщинам с преэклампсией средней и тяжелой степени в условиях стационара применялись метилдоп, нафедипин, β-адреноблокаторы, сульфат магния, сбалансированные кристаллоиды. При признаках хронического тромбгеморрагического синдрома дополнительно назначались гидроксипропилкрахмал (волювен для инфузионной терапии) и низкомолекулярные гепарины (фраксипарин).

Комплекс углубленного офтальмологического обследования включал оптическую когерентную томографию (ОКТ) макулярной зоны (прибор STRATUS 3000 фирмы Carl Zeiss, Германия). Использовались программы Macular Thickness Map и Macular Thickness Volume. Определялись толщина фовеолярной сетчатки (ТФС) и суммарный объем макулярной области (ОМ). Обследование выполнялось в динамике: на I, II и III триместрах беременности и через 2–4 месяца после родов. В группе контроля ОКТ делалось дважды, с интервалами в 2–3 месяца (для исключения погрешности).

Был проведен сравнительный анализ показателей с помощью критерия Стьюдента. Данные представлены в виде средней выборочной и ее стандартной ошибки. Различия считали статистически значимыми на уровне  $p < 0,05$ .

#### Результаты исследования

В контрольной группе, служившей стандартом нормы, ТФС составила  $158,6 \pm 4,4$  мкм, а ОМ равнялся  $7,01 \pm 0,02$  мм<sup>3</sup>. В группе сравнения эти показатели были сопоставимы с контрольными. В основной группе ТФС и ОМ в I триместре не отличались от групп сравнения и контроля, но ко II триместру отмечено их умеренное, но статистически значимое повышение. В III триместре беременности зарегистрирован дальнейший рост ТФС и ОМ. Также в пределах основной группы показатели в III триместре значительно отличались от показателей в I триместре беременности (табл. 1).

При дифференцированном анализе данных показателей в различные периоды беременности у женщин

основной группы оказалось, что ТФС и ОМ при легкой преэклампсии были сопоставимы с аналогичными показателями групп сравнения и контроля (табл. 2). В 20 глазах представителей этой подгруппы (58%) ко II–III триместрам офтальмоскопически выявлялся спазм артериол с умеренным расширением и извитостью венул, в то же время признаков отека сетчатки ни в одном случае отмечено не было.

При гестозе средней тяжести ТФС варьировала от 170,3 до 197,7 мкм, значимо отличаясь от аналогичного показателя в группах сравнения и контроля. В 23 глазах у женщин этой подгруппы к III триместру беременности определялся выраженный спазм ретинальных артериол, что сочеталось с извитыми, застойными венулами неравномерного калибра. У 2 пациенток (4 глаза) офтальмоскопически зарегистрирован фокальный отек макулы. В одном глазу выявлено местное отложение плотного экссудата с локальным утолщением слоя нервных волокон (верхне-височная ветвь сосудистой аркады). В 17 глазах (57%) 9 женщин с преэклампсией средней тяжести произошло увеличение ОМ от 7,35 до 8,1 мм<sup>3</sup>, что отразилось и на среднем показателе (табл. 2).

У всех женщин с тяжелой преэклампсией на фоне выраженного спазма ретинальных артериол в сочетании с извитостью и полнокривием венул в заднем полюсе глаза определялись мелкие штрихообразные геморрагии. В четырех глазах у трех женщин

Таблица 1

Динамика параметров макулярной сетчатки у беременных

Период	Показатель	Группа наблюдения		
		основная	сравнения	
Беременность	I триместр	ТФС, мкм	159,1±4,0	158,2±4,2
		ОМ, мм <sup>3</sup>	7,03±0,02	7,01±0,01
	II триместр	ТФС, мкм	166,8±4,1 <sup>1</sup>	156,9±4,9
		ОМ, мм <sup>3</sup>	7,06±0,04 <sup>1</sup>	7,03±0,02
	III триместр	ТФС, мкм	179,8±4,1 <sup>1</sup>	157,8±4,1
		ОМ, мм <sup>3</sup>	7,37±0,05 <sup>1</sup>	7,01±0,02
Послеродовый	ТФС, мкм	169,9±4,8 <sup>1</sup>	157,4±4,6	
	ОМ, мм <sup>3</sup>	7,08±0,05	7,02±0,02	

<sup>1</sup> Разница с группой сравнения статистически значима.

Таблица 2

Параметры макулярной сетчатки в III триместре беременности

Параметр		Основная группа (степени преэклампсии)			Группа сравнения	Группа контроля
		легкая	средняя	тяжелая		
ТФС в различных зонах, мкм	фовеа	160,1±4,0	183,8±4,2 <sup>1,2</sup>	198,3±4,5 <sup>1,2</sup>	157,8±4,1	158,6±4,4
	1 мм от фовеа	189,7±4,5	198,1±6,2 <sup>1</sup>	212,8±7,5 <sup>1,2</sup>	185,7±6,2	183,5±6,5
	3 мм от фовеа	279,9±11,2	305,2±15,7 <sup>1,2</sup>	344,9±17,5 <sup>1,2</sup>	275,9±7,5	275,4±8,3
	6 мм от фовеа	265,4±10,7	281,8±13,6 <sup>1,2</sup>	320,3±16,3 <sup>1,2</sup>	259,4±10,0	261,9±11,2
ОМ, мм <sup>3</sup>		6,99±0,02	7,38±0,05 <sup>1,2</sup>	7,90±0,07 <sup>1,2</sup>	7,01±0,02	7,01±0,02

<sup>1</sup> Разница с группой сравнения статистически значима.

<sup>2</sup> Разница с предыдущей подгруппой основной группы статистически значима.

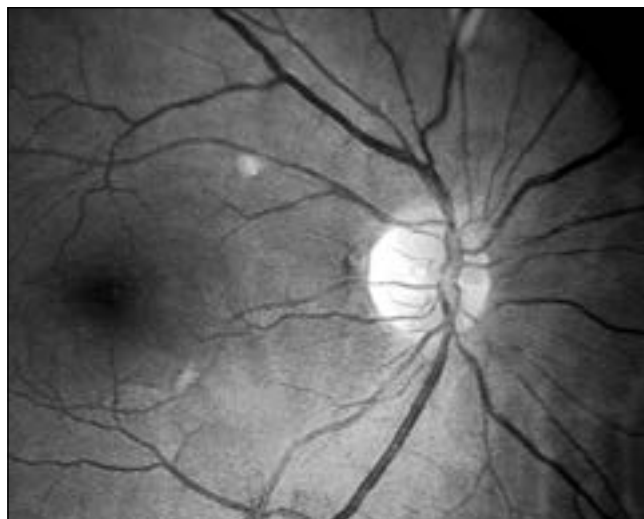

Рис. 1. Влажные экссудаты в макулярной области у пациентки с тяжелой степенью преэклампсии.

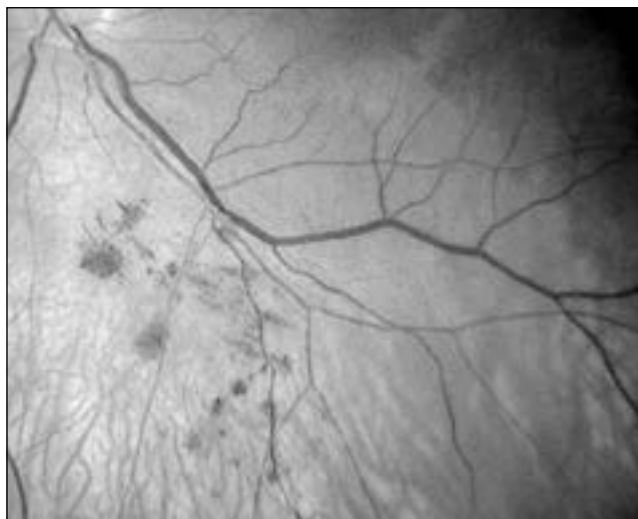


Рис. 2. Интраретинальные геморрагии в области сосудистых аркад у пациентки со средней степенью преэклампсии.

сформировался перипапиллярный отек сетчатки, в одном случае на обоих глазах появились очаги влажных экссудатов по ходу сосудистых аркад (рис. 1). У двух беременных зарегистрирован макулярный отек со штрихообразными геморрагиями по ходу сосудистых аркад (рис. 2).

В 20 глазах у женщин этой подгруппы (77%) отмечено достоверное увеличение ТФС (191–229 мкм), в остальных 6 глазах она тоже возросла, но более умеренно (190–200 мкм). Соответственно, среднее значение ТФС при тяжелой преэклампсии достоверно отличалось от таковых при других степенях тяжести гестоза, а также от значений в контроле и группе сравнения. Средний ОМ при тяжелой эклампсии также оказался наиболее высоким (табл. 2).

В динамике через 2–4 месяца после родов ТФС и ОМ в группе сравнения не отличались от исходных значений и контроля (табл. 1). Средняя ТФС в основной группе к этому сроку была значимо ниже, чем в III триместре, хотя превышала показатель I триместра. ОМ к этому сроку также снизился, практически сравнявшись со значениями в I триместре (табл. 2). Следует отметить, что в 3 глазах при средней тяжести преэклампсии и в 7 глазах при ее тяжелой степени ОМ и через 2–4 месяца после родов оставался повышенным (7,4–7,6 мм<sup>3</sup>).

#### Обсуждение полученных данных

На нашем материале не выявлено изменений ТФС и ОМ за исследуемые периоды у женщин с физиологическим течением беременности и при легкой преэклампсии. Но при среднетяжелом и тяжелом гестозе произошло статистически значимое повышение ТФС (выше 170 мкм) и ОМ (выше 7,31 мм<sup>3</sup>). Подобные значения показателей объективно свидетельствуют о формировании субклинического отека макулы [7, 14]. Данное состояние может иметь негативные последствия, будучи благоприятным фоном

для метаболических и сосудистых расстройств макулярной зоны.

#### Выводы

1. Показатели ТФС и ОМ не характеризовались статистически значимыми изменениями в различные триместры беременности и после родов у женщин с физиологическим течением беременности и легкой степенью преэклампсии.
2. У беременных с преэклампсией средней и тяжелой степеней зарегистрировано увеличение ТФС и ОМ, особенно выраженное в III триместре, что прямо коррелировало с тяжестью гестоза. Это состояние сопровождалось различными ретинальными расстройствами (геморрагии, сухие и влажные экссудаты, перипапиллярный отек).
3. Несмотря на значительное снижение средних показателей ТФС и ОМ при средней и тяжелой степенях преэклампсии спустя 2–4 месяца после родов они значимо превышали исходные значения.
4. Выявленные закономерности динамики морфометрии макулы при преэклампсии могут создавать повышенный риск развития макулярной патологии в отдаленные сроки после родов.

#### Литература / References

1. Астахов Ю.С., Тульцева С.Н., Титаренко А.И. Роль дисфункции эндотелия в патогенезе сосудистых заболеваний органа зрения // Региональное кровообращение и микроциркуляция. 2016. Т. 15, № 4. С. 5–16.  
Astakhov Yu. S., Tultseva S.N., Titarenko A.I. The role of endothelium dysfunction in the pathogenesis of vascular ocular diseases // Regional Blood Circulation and Microcirculation. 2016. Vol. 15, No. 4. P. 5–16.
2. Ихтиярова Г.А., Туксанова Д.И., Аюбов Б.М. Клиническое прогнозирование послеродовых осложнений у женщин, перенесших тяжелую преэклампсию и эклампсию // Врач-аспирант. 2005. № 2. С. 102–108.  
Ikhtiyarova G.A., Tuksanova D.I., Aubov B.M. Clinical prediction of postpartum complications in women who underwent severe preeclampsia and eclampsia // Vrach-aspirant. 2005. No. 2. P. 102–108.

3. Киселева Н.И. Циркулирующие в крови эндотелиальные клетки как маркер повреждения эндотелия при беременности, осложненной гестозом // Вестник Витебского государственного медицинского университета. 2007. Т. 6, № 1. С. 119–125.  
Kiseleva N.I. Circulating endothelial cells in blood as marker of endothelial dysfunction in pregnant women with gestosis // Bulletin of Vitebsk State Medical University. 2007. Vol. 6, No. 1. P. 119–125.
4. Кокрановское руководство: беременность и роды / пер. с англ. под общ. ред. Г.Т. Сухих. М.: Логосфера, 2010. 410 с. A Cochrane Pocketbook: Pregnancy and Childbirth / translation from English under edition of G.T. Sukhikh. Moscow: Logosfera, 2010. 410 p.
5. Коленко О.В., Сорокин Е.Л. Изучение возможной причинной связи между формированием острой сосудистой патологии глаза у женщин и перенесенным ОПГ-гестозом // Бюллетень СО РАМН. 2009. № 4. С. 85–87.  
Kolenko O.V., Sorokin E.L. A study of the possible causal relationship between the formation of acute vascular pathology of the eye in women and the transferred OPG-gestosis // Bulletin SO RAMN. 2009. No. 4. P. 85–87.
6. Коленко О.В., Сорокин Е.Л., Егоров В.В. Взаимосвязь конституционального типа системной гемодинамики с формированием периферических витреохориоретинальных дистрофий в период беременности // Вестник офтальмологии. 2002. № 3. С. 20–23.  
Kolenko O.V., Sorokin E.L., Egorov V.V. Interrelation of constitutional type of systemic hemodynamics with formation of peripheral vitreochorioretinal dystrophies in pregnancy // Annals of Ophthalmology. 2002. No. 3. P. 20–23.
7. Коленко О.В., Сорокин Е.Л., Егоров В.В. Изучение закономерностей динамики микроморфометрических показателей макулярной сетчатки у беременных женщин при патологической беременности во взаимосвязи со степенью тяжести гестоза // Кубанский научный медицинский вестник. 2013. № 2. С. 48–52.  
Kolenko O.V., Sorokin E.L., Egorov V.V. Study of regularities in the dynamics of micromorphometric parameters of the macular retina in pregnant women in pathological pregnancy in correlation with the severity of gestosis // Kuban Scientific Medical Bulletin. 2013. No. 2. P. 48–52.
8. Коленко О.В., Сорокин Е.Л., Помыткина Н.В. [и др.]. Антифосфолипидный синдром как вероятный фактор формирования острых сосудистых расстройств сетчатки и зрительного нерва у женщин в отдаленные сроки после родов // Дальневосточный медицинский журнал. 2011. № 1. С. 65–67.  
Kolenko O.V., Sorokin E.L., Pomytkina N.V. [et al.]. The probable reasons of vascular disorders in women of childbearing age // Far Eastern Medical Journal. 2011. No. 1. P. 65–67.
9. Коленко О.В., Сорокин Е.Л., Помыткина Н.В. [и др.]. Клиническое значение антифосфолипидного синдрома и перенесенной беременности в формировании сосудистых поражений глаз у женщин детородного возраста в послеродовом периоде // Кубанский научный медицинский вестник. 2011. № 1. С. 139–141.  
Kolenko O.V., Sorokin E.L., Pomytkina N.V. [et al.]. Clinical significance of antiphospholipid syndrome and transferred pregnancy in the formation of vascular eye lesions in women of childbearing age in the postpartum period // Kuban Scientific Medical Bulletin. 2011. No. 1. P. 139–141.
10. Коленко О.В., Сорокин Е.Л., Пшеничников М.В. Состояние глазного дна у беременных с ОПГ-гестозом // Офтальмологический журнал (Украина). 2006. № 3. С. 206–208.  
Kolenko O.V., Sorokin E.L., Pshenichnov M.V. Condition of the fundus in pregnant women with OPG-gestosis // Ophthalmology Journal (Ukraine). 2006. No. 3. P. 206–208.
11. Рубахова Н.Н. Оценка функционального состояния печени и почек у женщин, перенесших поздний гестоз // Медицинский журнал. 2009. № 2. С. 105–108.  
Rubakhova N.N. Evaluation of the functional state of the liver and kidneys in women who underwent a late gestosis // Medical Journal. 2009. No. 2. P. 105–108.
12. Салов И.А., Глухова Т.Н., Чеснокова Н.П. Дисфункция эндотелия как один из патогенетических факторов расстройств микроциркуляции при гестозе // Российский вестник акушера-гинеколога. 2006. № 6. С. 4–9.  
Salov I.A., Glukhova T.N., Chesnokova N.P. Endothelial dysfunction as a pathogenetic factor of microcirculatory disorders in gestosis // The Russian Bulletin of the Obstetrician-Gynecologist. 2006. No. 6. P. 4–9.
13. Симапов И.В., Шалина Р.И. Состояние здоровья женщин после перенесенного гестоза // Вопросы гинекологии, акушерства и перинатологии. 2004. Т. 3, № 5. С. 59–63.  
Simanov I.V., Shalina R.I. Women's level of health after endured gestosis // Gynecology, Obstetrics and Perinatology. 2004. Vol. 3, No. 5. P. 59–63.
14. Сорокин Е.Л., Пшеничников М.В. Значение морфометрических параметров сетчатки в прогнозировании диабетического макулярного отека у больных сахарным диабетом 2 типа // Сахарный диабет. 2008. № 3. С. 18–19.  
Sorokin E.L., Pshenichnov M.V. The value of morphometric parameters of the retina in predicting the debut of diabetic macular edema in patients with type 2 diabetes mellitus // Diabetes Mellitus. 2008. No. 3. P. 18–19.
15. Тардов М.В., Скосырева Н.В., Сидорова И.С. [и др.]. Оценка внутричерепного давления у беременных с прогрессирующим гестозом // Медицина критических состояний. 2009. Vol. 6, № 6. С. 13–16.  
Tardov M.V., Skosyрева N.V., Sidorova I.S. [et al.]. Assessment of intracranial pressure in pregnant women with progressive gestosis // Medicine of Critical States. 2009. Vol. 6, No. 6. P. 13–16.

Поступила в редакцию 09.04.2018.

#### REGULARITIES OF THE MORPHOMETRIC PARAMETERS OF MACULA AT PREECLAMPSIA AND THEIR CLINICAL SIGNIFICANCE

O.V. Kolenko<sup>1,2</sup>, E.L. Sorokin<sup>1,3</sup>, I.A. Bloschinskaia<sup>3</sup>, N.V. Pomytkina<sup>1</sup>, L.E. Kolenko<sup>4</sup>

<sup>1</sup> Khabarovsk branch of S.N. Fyodorov MNTP «Eye Microsurgery» (211 Tikhooskanskaya St. Khabarovsk 680033 Russian Federation),

<sup>2</sup> Postgraduate Institute for Public Health Workers (9 Krasnodarskaya St. Khabarovsk 680000 Russian Federation),

<sup>3</sup> Far-Eastern State Medical University (35 Muraviev-Amursky St. Khabarovsk 680000 Russian Federation),

<sup>4</sup> Public hospital No. 3 (34 Dikopol'tseva St. Khabarovsk 680000 Russian Federation)

**Objective.** The most serious retinal pathology rise in recent years. Purpose: an objective assessment of morphometric parameters of macular retina at preeclampsia.

**Methods.** Studying of morphometric parameters of macular retina of 77 pregnant women (154 eyes) with preeclampsia was carried out.

**Results.** The statistically reliable significant rising of macular retina thickness in women in groups with average and serious degree of preeclampsia was taped. Most severity retinal changes were created to the III trimester of pregnancy women with serious degree of preeclampsia. In 2–4 months after the delivery the average value of fovea thickness considerably decreased, but still significantly exceeded the primary values; the macular volume of a retina remained raised.

**Conclusions.** It is proved that changes of micromorphometric parameters of retina are directly bound to severity of a preeclampsia. The taped changes of macular retina need to be considered when forecasting risk formation of macular pathology and in many years after the delivery.

**Keywords:** pregnancy, optical coherent tomography, fovea thickness, macular volume