

УДК 591.28-005.4: 591.8

СТРУКТУРНО-ФУНКЦИОНАЛЬНОЕ ВОССТАНОВЛЕНИЕ НЕРВНОЙ ТКАНИ ГОЛОВНОГО МОЗГА В ПОСТИШЕМИЧЕСКОМ ПЕРИОДЕ С ПОЗИЦИЙ ПРЕДСТАВЛЕНИЯ О ПРОВИЗОРНОСТИ В РЕПАРАТИВНОМ ГИСТОГЕНЕЗЕ

В.В. Семченко¹, С.С. Степанов², С.И. Еревинов²

¹ Институт ветеринарной медицины и биотехнологии Омского государственного аграрного университета им. П.А. Столыпина (644008, г. Омск, ул. Институтская пл., 2) ² Омский государственный медицинский университет (644049, г. Омск, ул. Ленина, 12)

Ключевые слова: нейрон, неполный дифферон, провизорный субстрат, крысы.

STRUCTURAL AND FUNCTIONAL RECOVERY OF THE NERVOUS TISSUE OF THE BRAIN IN THE POST-ISCHEMIC PERIOD FROM THE STANDPOINT OF VIEW OF PROVISORY IN REPARATIVE HISTOGENESIS

V.V. Semchenko¹, S.S. Stepanov², S.I. Ereview²

¹ Institute of veterinary medicine and biotechnology of Omsk state agrarian University (2 Institutskaya Sq. Omsk 644008 Russian Federation), ² Omsk state medical University (12 Lenina St. Omsk 644049 Russian Federation)

Background. Education temporary (provisional) of the tissue in the process of reparative histogenesis is typical for bodies formed on the basis of full differones. The incomplete recovery of differones nervous tissue requires further study.

Methods. We conducted an experimental study on sexually mature white rats (n=50), the embryos (n=5) and neonatal (n=5). After acute ischemia was studied structural and functional recovery of the nervous tissue of the cerebral cortex, cerebellum, hippocampus, ventrobasal thalamus and spinal cord. The actual material obtained during light microscopy (hematoxylin and eosin, Nissl) and electron microscopic study of brain dynamics in post-ischemic period. **Results.** Found that after ischemia, formed a special provisional substrate, "mobilized" to restore lost functions. It is characterized increased information capacity of the neural network – the excess plastic structural elements (immature, mature contacts, small spikes).

Conclusions. The study made it possible to extend the principle of provisional on incomplete differones was found and examine the temporary substrate as a "tool" for ensuring the execution of essential functions in damaged by ischemia of the brain.

Keywords: neuron, incomplete differon, provisional substrate, rats.

Pacific Medical Journal, 2016, No. 2, p. 98–102.

Репаративный гистогенез – образование новых тканей на месте поврежденных, наблюдается при различных патологических процессах. Тканевая специфичность реализации механизмов репаративного гистогенеза во многом зависит от типа тканевых дифферонов. Полный дифферон содержит клетки всех этапов развития (эритроцитарный или эпидермальный), неполный – переходные и зрелые или даже только зрелые формы клеток (нейрональный). Источником пополнения популяции прогениторных клеток всех типов дифферонов являются плюрипотентные стволовые клетки, не имеющие стойких биомаркеров [4, 5, 8, 11, 13, 15]. Репаративный гистогенез рассматривается как провизорный морфологический субстрат, обеспечивающий структурно-функциональное восстановление органа после его повреждения. Цито- и гистогенез на любом этапе онтогенеза может быть физиологическим,

репаративным и патологическим и существенно отличаться соотношением эмбриональных, фетальных стволовых и зрелых клеток, а также клеточным составом дифферонов в регенерирующих тканях [3, 6, 9].

Известно, что нервная ткань характеризуется в основном внутриклеточной формой физиологической регенерации. В этой ткани, не имеющей необходимых запасов камбиальных клеток и представленной сложными пространственными сетями, происходит непрерывное обновление внутриклеточных ультраструктур и реорганизация межнейронных отношений [9, 10]. В постнатальном периоде нейроны продолжают образовываться в гиппокампе и в обонятельной луковице, небольшая их часть выживает, остальные погибают и поглощаются фагоцитами. В регуляции нейрогенеза основную роль играют стволовые прогениторные клетки ниш нервной ткани, которые обеспечивают образование и удаление новых клеток мозга [1, 14, 15]. Восстановление функционирующих нейронных сетей в других отделах мозга, вероятно, происходит в основном за счет компенсаторной реорганизации структур уже имеющихся нейронов. Особенно это характерно для крупноклеточных нейронных популяций коры головного мозга [9].

Принцип провизорности – это детерминированная способность эмбрионального зачатка и/или его производных (плюрипотентных стволовых и прогениторных клеток) формировать на пути к дефинитивному состоянию временные (провизорные) структуры, обеспечивающие выполнение жизненно важных функций, моделирующие механизмы развития и построения структурно-функциональных единиц или целого органа на уровне дефинитивного морфологического субстрата [12]. Реализация этого принципа при восстановлении нервной ткани требует дальнейшего изучения. Особенно необходимо уточнение провизорного морфологического субстрата, который существует или формируется в разные периоды онтогенеза (в норме и при патологии).

Материал и методы. Изучены кора головного мозга, мозжечка, гиппокамп, вентробазальное ядро таламуса и спинной мозг половозрелых белых крыс линии Вистар массой 180–220 г в норме (5 животных) и в различные сроки после острой остановки системного кровотока (45 животных), вызванной пережатием интубационной трубки (тотальная асфиксия/ишемия), с последующей реанимацией. Кроме того, изучена

цито- и синаптоархитектоника коры головного мозга пяти эмбрионов и пяти новорожденных крысят, перенесших внутриутробную ишемию – пережатие маточных артерий (контроль – 5 и 5 животных, соответственно). Проведено гистологическое, ультрамикроскопическое и морфометрическое исследование образцов ткани головного мозга, направленные на поиск вероятного провизорного субстрата регенерации.

Головной мозг взрослых крыс фиксировали путем перфузии через восходящую часть дуги аорты 4% раствора параформа в 0,1М фосфатном буфере при рН 7,2–7,4, мозг эмбрионов и новорожденных крыс – таким же раствором, но путем иммерсии. Для электронной микроскопии блоки (1×1×0,5 мм) дополнительно обрабатывали в 1% водном растворе четырехоксида осмия. После фиксации и промывки материал заключался в парафин (для гистологического исследования) и в смесь эпона и аралдита (для ультраструктурного исследования). Затем изготавливались серийные фронтальные срезы со всего мозга толщиной 5–7 мкм и прицельные ультратонкие срезы (LKB-III, Ultracut E).

Для гистологического исследования срезы помещали на предметные стекла, окрашивали гематоксилином и эозином, тионином по Нислю, ультратонкие срезы контрастировали цитратом свинца и уранилацетатом по стандартным методикам [2, 7, 9]. С помощью светового микроскопа (Leica DM 1000) делались цифровые микрофотографии, а с помощью электронных микроскопов (ЭМВ-100ЛМ и Hitachi-600Н) – электронограммы. На полученных изображениях проводили общую и морфометрическую оценку структурно-функционального состояния нейронов и межнейронных синапсов. Определяли численную плотность нейронов, зрелых и незрелых синапсов, размеры контактов и содержание перфорированных контактов.

Полученные количественные данные обработаны методами вариационной статистики. Проверку статистических гипотез осуществляли при помощи непараметрических критериев. Количество измерений определялось требованиями выявления статистической значимости.

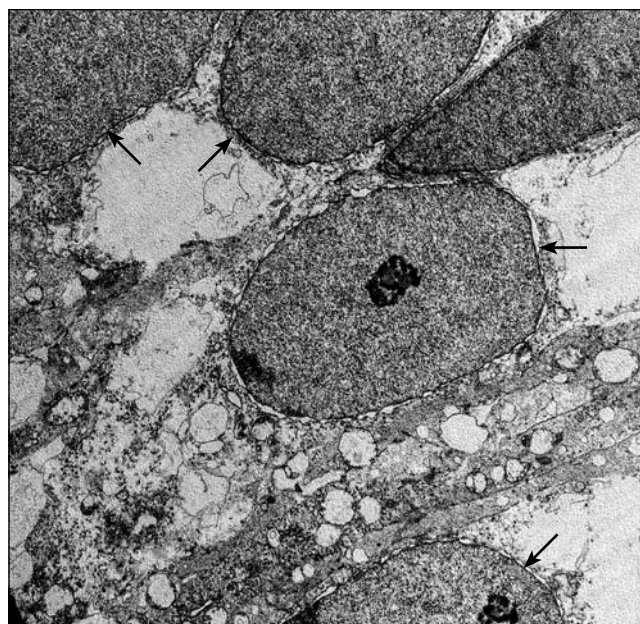


Рис. 1. 18-е сутки эмбриогенеза: группа незрелых нейронов в коре головного мозга белой крысы. Электронограмма, ×7500.

Результаты исследования. До момента формирования отростков и синаптических связей нейроны коры головного мозга обладали высоким пролиферативным потенциалом, а восстановление их популяции происходило за счет деления сохранившихся клеток (рис. 1). Поэтому при ишемическом повреждении головного мозга в эмбриональном периоде и сразу после рождения эти незрелые клетки, как и в любом полном дифференце, могли пролиферировать и быть основой для репаративного гистогенеза провизорного субстрата. По мере формирования нейронных сетей в процессе созревания и накопления информации о внутренней и внешней среде пролиферативный потенциал нервной ткани головного мозга резко снижался. В зрелом мозге деление нейронов отмечалось только в зонах ниш стволовых клеток (рис. 2). В позднем эмбриональном и раннем постнатальном периоде в нервной ткани

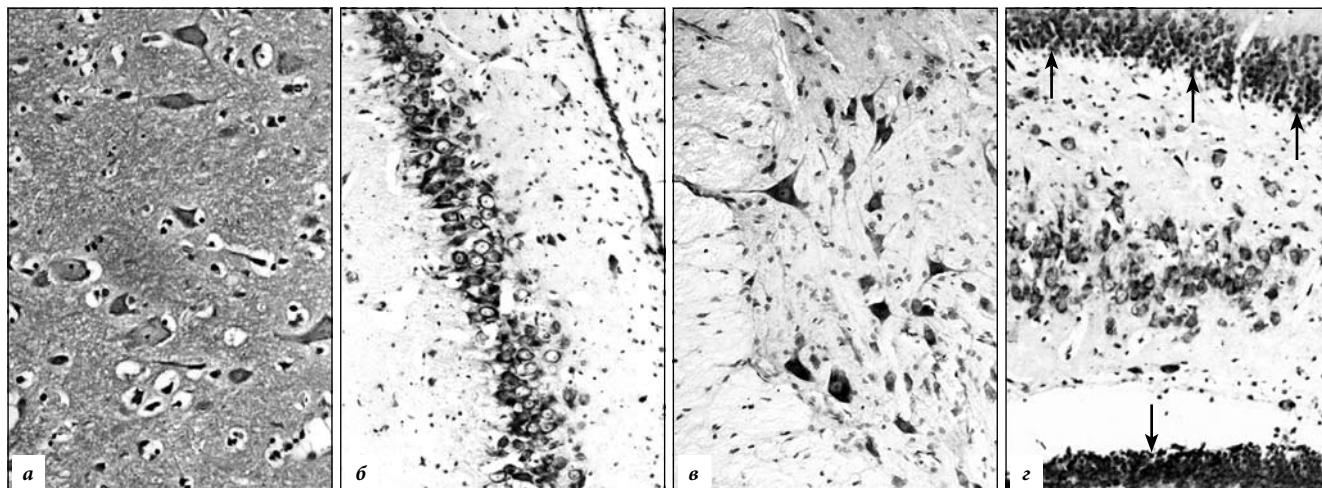


Рис. 2. Зоны зрелого головного мозга с низкой и высокой (стрелки) пролиферативной активностью нейронов: а – кора головного мозга, б – гиппокамп (CA1), в – спинной мозг, г – зубчатая фасция гиппокампа. Окраска по Нислю, ×400.

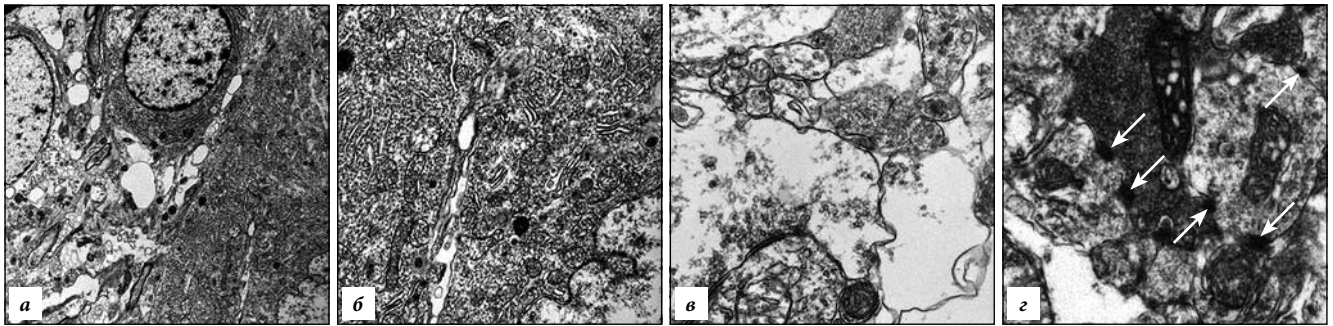


Рис. 3. Зрелые нейроны и синапсы в III слое коры головного мозга после острой ишемии (1–3-и сутки):

а – группа зрелых нейронов, *б* – гиперплазия внутриклеточных структур зрелого нейрона, *в* – деструкция синапсов по светлomu типу, *г* – большое количество мелких контактов (стрелки). Электронограммы, *а* – $\times 7500$, *б* – $\times 1500$, *в*, *г* – $\times 17500$.

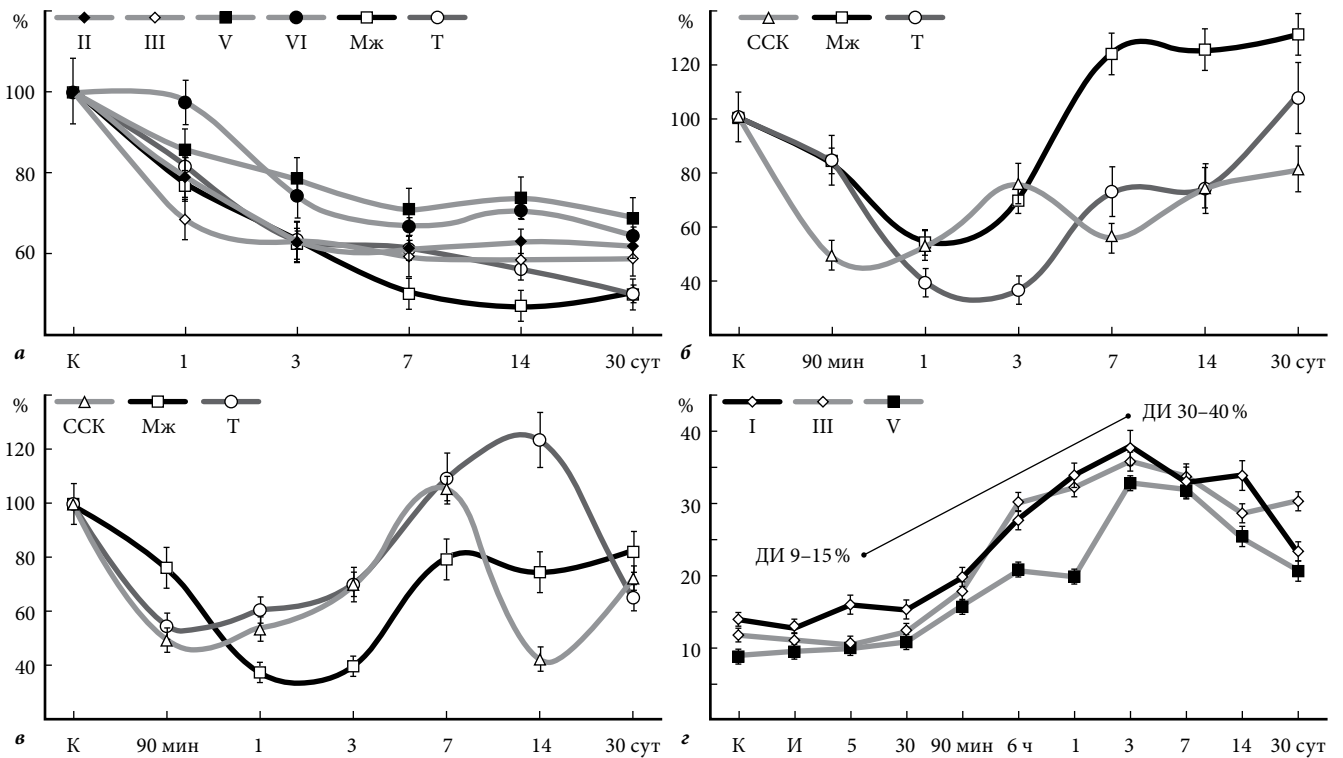


Рис. 4. Относительное содержание нейронов в различных отделах мозга в постинсультном периоде:

а – пирамидных нейронов в коре головного мозга, клеток Пуркинью в коре мозжечка и нейронов в вентробазальном ядре таламуса; зрелых (*б*), незрелых (*в*) и перфорированных (*г*) синаптических контактов (молекулярный слой) в коре головного мозга. I, II, III, V, VI – слои коры, Мж – мозжечок, Т – таламус, ССК – соматосенсорная кора, И – ишемия, К – контроль, ДИ – 95-ный доверительный интервал.

головного мозга, наряду со зрелыми синапсами содержалось большое количество (40–60%) незрелых мелких (типа десмосом) контактов-предшественников. Эти контакты также могли играть роль провизорного субстрата репаративного гистогенеза.

Структурно-функциональное восстановление зрелого мозга, прежде всего, может быть связано с гиперплазией внутриклеточных органелл, гипертрофией нейронов и реорганизацией межнейронных отношений по типу избыточности пластических элементов (рис. 3). Функциональным императивом формирования необходимого для восстановления функций нервной ткани провизорного субстрата в постинсультном периоде служила деструкция нейронов и межнейронных синапсов (рис. 3, 4). Выявлено прогрессирующее снижение общей численной

плотности нейронов (рис. 4, а) и волнообразная динамика изменения численной плотности межнейронных контактов (рис. 4, б, в). Низкая численная плотность через 1–3 суток сменялась ее увеличением на 7–14-е сутки после ишемии, а также повышением относительного содержания гипертрофированных и перфорированных синапсов (рис. 4, г).

Гиперплазия/гипертрофия синапсов неизбежно вела к расщеплению активных контактов с образованием различных типов перфорированных синапсов и последующей их пространственной реорганизацией в более сложные синаптические устройства – множественные и сочетанные (рис. 5). Это сопровождалось увеличением количества инвагинаций мембран и активным ростом дистальных отростков нейронов (рис. 6), а также – усилением неосинаптогенеза.

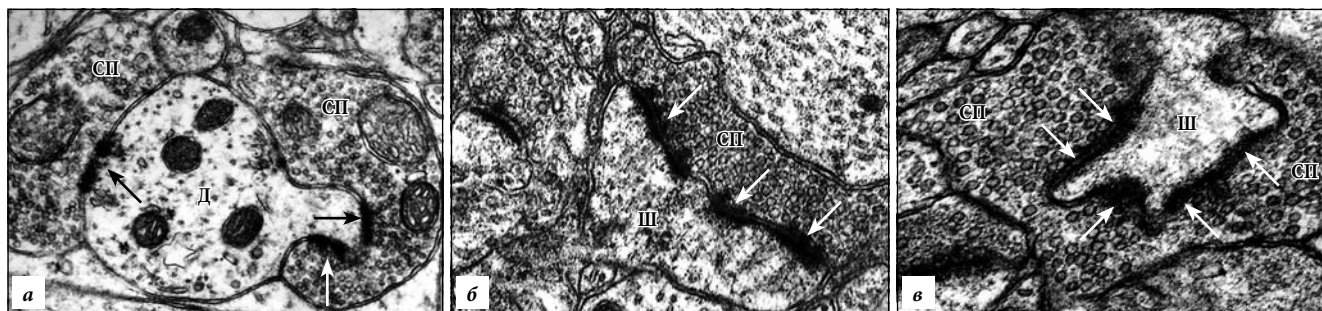


Рис. 5. Сложные синаптические устройства в коре головного мозга после острой ишемии: большое количество активных зон (стрелки), конвергентное усложнение. СП – синаптические пузырьки, Д – дендрит, Ш – шипик. Электронограммы, $\times 18000$.

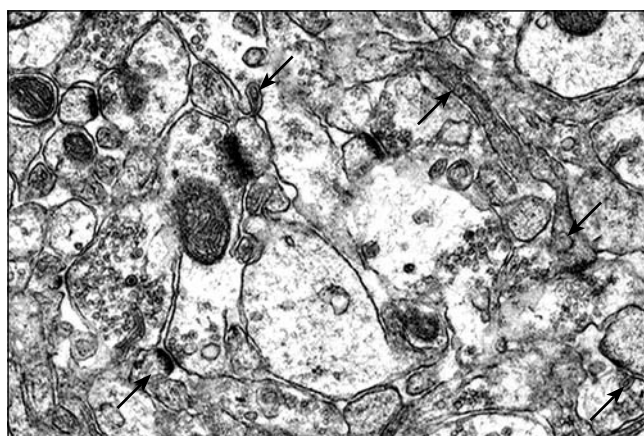


Рис. 6. Нейропил слоя I коры СА1 гиппокампа после острой ишемии (7-е сутки): инвагинации мембран и мелкие отростки нейронов (стрелки). Электронограмма, $\times 12000$.

Из сказанного следует, что провизорный морфологический субстрат репаративного гистогенеза неполных дифферонов зрелого головного мозга крысы после острой ишемии формировался в ответ на ишемическое повреждение части нейронов. Этот процесс характеризовался гиперплазией органелл нейронов, гипертрофией и усложнением синапсов, значительным увеличением плотности мелких незрелых (не-синаптогенез) и зрелых (созревание, реорганизация уже имеющихся) синаптических контактов, а также мелких отростков преимущественно на дистальной части дендритного дерева. При этом происходил своеобразный возврат к онтогенетически более раннему типу нейронных сетей (высокая избыточность содержания пресинапсов) и появлению провизорных гипертрофированных синапсов с высоким потенциалом самопроизвольной трансформации в более эффективные сложные синаптические устройства (простые и множественные перфорированные, сочетанные с конвергентным и дивергентным усложнением пространственной организации).

Обсуждение полученных данных. Анализ материала и сделанные на его основе выводы позволяют распространить принцип провизорности на восстановление неполных дифферонов нервной ткани головного мозга и сформулировать основные закономерности

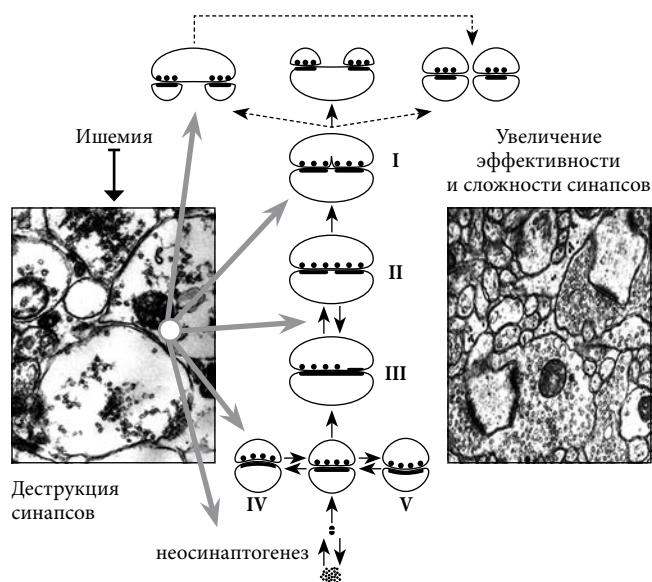


Рис. 7. Схема общих закономерностей реорганизации межнейронных синапсов головного мозга в процессе формирования провизорного субстрата для восстановления его функций в постинишемическом периоде

I – инвагинация мембраны, II – расщепление контакта, III – гипертрофия, IV – созревание, V – активация неповрежденных синапсов.

реорганизации межнейронных отношений головного мозга в процессе репаративной регенерации (рис. 7).

В ответ на ишемию и гибель нейронов на 3–7-е сутки формируется особый провизорный субстрат, «мобилизованный» на восстановление утраченных функций. Для него характерны: 1) связь с ишемией (функциональный императив), 2) повышенная информационная емкость нейронной сети – избыток пластических структурных элементов (незрелые, зрелые контакты, мелкие отростки) и 3) определенная продолжительность существования – до восстановления функций. После достижения дефинитивного структурно-функционального состояния потребность в существовании «энергозатратного» провизорного субстрата отпадает. Нервная ткань начинает функционировать в обычном режиме.

Однако необходимо отметить, что реализация потенциалов сформированного в ответ на острую ишемию мозга провизорного субстрата неизбежно приводит к реорганизации межнейронных отношений и интегративно-пусковой деятельности головного мозга

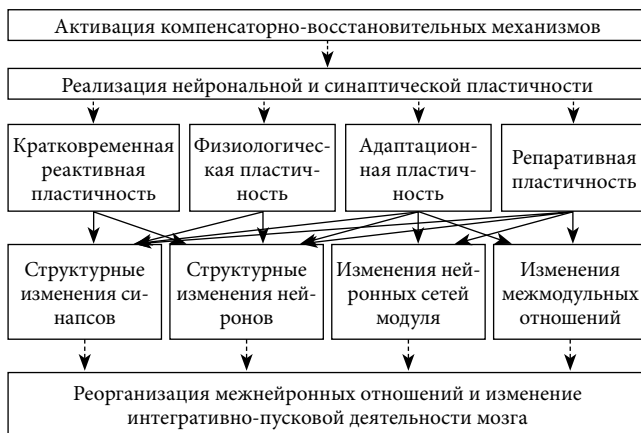


Рис. 8. Механизмы и конечные результаты реализации потенциалов провизорного субстрата нейронных сетей головного мозга половозрелых белых крыс в постинсультном периоде.

(рис. 8). Поэтому в процессе реорганизации происходит не только восстановление функций, но и возрастает опасность появления дисбаланса возбуждающих и тормозных систем мозга. Превалирование в восстановительном периоде активности одной из систем создает предпосылку к формированию патологических систем головного мозга (патологические детерминанты) [9, 10].

Таким образом, изучение структурно-функциональных механизмов репаративного гистогенеза нервной ткани головного мозга белых крыс позволило получить результаты, которые дают основание распространить принцип провизорности на неполные диффероны и рассматривать найденный временный субстрат как «средство», обеспечивающее восстановление жизненно важных функций в поврежденном мозге на уровне дефинитивного морфологического субстрата.

Изучение репаративного гистогенеза дает возможность получать новые знания, имеющие существенное значение для новых биотехнологий. В этой связи одним из наиболее интересных направлений можно назвать концепцию провизорности гистогенезов и морфогенезов. Накопленные знания позволяют в перспективе понять закономерности восстановления поврежденного головного мозга животных и человека, оценить роль всех составляющих нейронального дифферона (включая и стволовые клетки) в процессе регенерации и стать основой для разработки клеточных и тканевых технологий соответствующего направления (нейробиологического и неврологического) регенеративной биологии и медицины.

Литература

1. Александрова М.А., Марей М.В. Стволовые клетки в мозге млекопитающих и человека: фундаментальные и прикладные аспекты // Журнал высшей нервной деятельности им И.П. Павлова. 2015. Т. 65, № 3. С. 271–305.
2. Боголепов Н.Н. Ультраструктура мозга при гипоксии. М.: Медицина, 1979. 168 с.
3. Борисов И.Н., Дунаев П.В., Бажанов А.Н. Филогенетические основы тканевой организации животных. Новосибирск: Наука, 1986. 235 с.
4. Данилов Р.К. Раневой процесс: гистогенетические основы. СПб.: ВМедА, 2008. 380 с.
5. Клишов А.А., Графова Г.Я., Гололобов В.Г. [и др.]. Клеточно-

- дифферонная организация тканей и проблема заживления ран // Архив анат. 1990. Т. 98, № 4. С. 5–23.
6. Клочков Н.Д. Гистион как элементарная морфофункциональная единица // Морфология. 1997. Т. 112, № 5. С. 87–88.
 7. Саркисов Д.С., Перов Ю.Л. Микроскопическая техника: руководство для врачей и лаборантов. М.: Медицина, 1996. 544 с.
 8. Семченко В.В., Еренев С.И., Степанов С.С. [и др.]. Регенеративная биология и медицина. Книга I. Генные технологии и клонирование / под ред. В.П. Пузырева, К.Н. Ярыгина, В.Н. Ярыгина и В.В. Семченко. Омск–Москва–Томск: Омская областная типография, 2012. 296 с.
 9. Семченко В.В., Степанов С.С., Боголепов Н.Н. Синаптическая пластичность головного мозга (фундаментальные и прикладные аспекты). М.: Директ-Медиа, 2014. 499 с.
 10. Семченко В.В., Степанов С.С., Боголепов Н.Н., Еренев С.И. Постинсультная реорганизация межнейронных синапсов неокортекса млекопитающих // Патологическая физиология и экспериментальная терапия. 2012. № 4. С. 30–34.
 11. Семченко В.В., Степанов С.С., Тельцов Л.П. [и др.]. Методологические аспекты изучения гистогенеза у животных и человека // Морфологические ведомости. 2013. № 4. С. 69–75.
 12. Соловьев Г.С., Янин В.Л., Новиков В.Д., Пантелеев С.М. Принцип провизорности в морфогенезах. Тюмень: Академия, 2004. 128 с.
 13. Ярыгин К.Н., Семченко В.В., Еренев С.И. [и др.]. Регенеративная биология и медицина. Книга II. Клеточные технологии в терапии болезней нервной системы / под ред. В.Н. Ярыгина, В.П. Пузырева, К.Н. Ярыгина и В.В. Семченко. Екатеринбург–Москва–Омск–Томск–Ханты-Мансийск: Омская областная типография, 2015. 360 с.
 14. Aimone J.B., Li Y., Lee S.W. [et al.]. Regulation and function of adult neurogenesis: from genes to cognition // *Physiol. Rev.* 2014. Vol. 94, No. 4. P. 991–1026.
 15. Jessberger S., Gage F.H. Adult neurogenesis: bridging the gap between mice and humans // *Trends Cell Biol.* 2014. Vol. 24, No. 10. P. 558–563.

Поступила в редакцию 07.10.2015.

Структурно-функциональное восстановление нервной ткани головного мозга в постинсультном периоде с позиций представления о провизорности в репаративном гистогенезе

В.В. Семченко¹, С.С. Степанов², С.И. Еренев²

¹ Институт ветеринарной медицины и биотехнологии Омского государственного аграрного университета им. П.А. Столыпина (644008, г. Омск, ул. Институтская пл., 2) ² Омский государственный медицинский университет (644049, г. Омск, ул. Ленина, 12)

Введение. Образование временной (провизорной) ткани в процессе репаративного гистогенеза является типичным для органов, сформированных на основе полных дифферонов.

Материал и методы. В эксперименте на белых крысах моделировали тотальную ишемию головного мозга и анализировали в динамике процессы структурного и функционального восстановления нервной ткани с применением гистологических, ультраструктурных и морфометрических методов.

Результаты исследования. После ишемии в нервной ткани формируется особый провизорный субстрат, «мобилизованный» на восстановление утраченных функций. Для него характерна повышенная информационная емкость нейронной сети – избыток пластических структурных элементов (гипертрофия и гиперплазия органов нейронов, незрелые, зрелые контакты, усложненные синаптические устройства, мелкие отростки).

Обсуждение полученных данных. Проведенное исследование позволило распространить принцип провизорности на неполные диффероны и рассматривать найденный временный субстрат как «средство», обеспечивающее восстановление жизненно важных функций в поврежденном при ишемии мозге.

Ключевые слова: нейрон, неполный дифферон, провизорный субстрат, крысы.