

УДК 617.713–002.43–089.843–089.168.1–06

**СЛУЧАЙ «ОСТРОЙ» АППЛАНАЦИИ РОГОВИЦЫ ПОСЛЕ ЭНДОТЕЛИАЛЬНОЙ КЕРАТОПЛАСТИКИ**Э. Фернандес-Лопез<sup>1</sup>, А. Майрон<sup>1</sup>, А.А. Грдикян<sup>2</sup>, С.С. Погорелова<sup>2</sup>, Л. Байдон<sup>1</sup>, О.Г. Оганесян<sup>2</sup>, Г.Р.Ж. Меллис<sup>1</sup><sup>1</sup> Институт инновационной глазной хирургии (Laan op Zuid 88 3071 AA Rotterdam Netherlands),<sup>2</sup> Московский НИИ глазных болезней им. Гельмгольца (105062, Москва, ул. Садовая-Черногрязская, 14/19)**Ключевые слова:** DSEK, трансплантация роговицы, послеоперационные осложнения.**THE CASE OF EXTREME CORNEAL FLATTENING AFTER INITIALLY UNEVENTFUL DESCemet STRIPPING ENDOThELIAL KERATOPLASTY**E. Fernández-López<sup>1</sup>, A. Miron<sup>1</sup>, A.A. Grdikyan<sup>2</sup>, S.S. Pogorelova<sup>2</sup>, L. Baydoun<sup>1</sup>, O.G. Oganessian<sup>2</sup>, G.R.J. Melles<sup>1</sup><sup>1</sup> Netherlands Institute for Innovative Ocular Surgery (Laan op Zuid 88 3071 AA Rotterdam Netherlands), <sup>2</sup> Moscow Helmholtz Research Institute of Eye Diseases (14/19 Sadovaya-Chernogryazskaya St. Moscow 105062 Russian Federation)**Summary.** A clinical case of emergency corneal flattening performed without complications after endothelial keratoplasty with Descemet's membrane removal (Descemet Stripping Endothelial Keratoplasty – DSEK) in a man, 76 years old, with secondary endothelial dystrophy and bullous keratopathy. Early postoperative period was uneventful with complete snuggling transplant, but two weeks later revealed flattening of the central part of the cornea and multiple folds completely accumbens transplant. For the first time described the «acute» applanation of the cornea, it is apparently another rare complication DSEK, which can develop without any obvious cause and concomitant ocular pathology.**Keywords:** DSEK, corneal transplantation, postoperative, postoperative complications.

Pacific Medical Journal, 2015, No. 3, p. 97–98.

После разработки и внедрения в клиническую практику в 2003 г. группой ученых под руководством доктора G. Melles (Роттердам, Нидерланды) методики селективной трансплантации эндотелия (Descemet Stripping Endothelial Keratoplasty – DSEK), она была принята во всем мире в качестве альтернативы сквозной кератопластики для лечения эндотелиальной патологии роговицы [4–6, 9]. Одним из главных преимуществ DSEK перед сквозной кератопластикой является сохранение передней поверхности роговицы реципиента интактной: отсутствие швов и разрезов обеспечивают рефракционную нейтральность либо минимальное индуцирование послеоперационных аметропий. Представляем ранее неопианное осложнение DSEK – крайне выраженную аппланацию роговицы неясного генеза.

Мужчина, 76 лет, в октябре 2014 г. обратился в МНИИ ГБ им. Гельмгольца по поводу вторичной эндотелиальной дистрофии и псевдофакичной буллезной кератопатии на левом глазу. За 2 года до этого по месту жительства была выполнена ультразвуковая факоэмульсификация с интракапсулярной имплантацией интраокулярной линзы (других офтальмологических операций не было). Центральная толщина роговицы согласно оптическому когерентному томографу (Spectralis, Heidelberg Engineering, Германия) равнялась 899 мкм, острота зрения соответствовала «счету пальцев у лица» и коррекции

Оганесян Оганес Георгиевич – д-р мед. наук, ст.н.с. отдела травматологии, реконструктивной, пластической хирургии и глазного протезирования МНИИ ГБ; e-mail: oftalmolog@mail.ru

не поддавалась, а топография демонстрировала практически сферический передний контур роговицы. Парный глаз соответствовал возрастным изменениям, и кроме начальной катаракты других состояний не диагностировано. В анамнезе жизни, соматическом и офтальмологическом статусах не было каких-либо указаний на патологию соединительной ткани (типа синдромов Дауна, Элерса–Данлоса, Марфана, cornea plana) или наличие синдромов, связанных с дисгенезом переднего сегмента глазного яблока. Из сопутствующей патологии диагностированы лишь гипертоническая болезнь и ишемическая болезнь сердца.

После получения информированного согласия была проведена эндотелиальная трансплантация в модификации DSEK по стандартной методике. Глазное яблоко донора 67 лет, энуклеированное в течение 6 часов после смерти, было помещено в аспирационный фиксатор (плотность эндотелия – 2350 кл./мм<sup>2</sup>). Копьевидным ножом выполнен роговичный парацентез, через который передняя камера была заполнена воздухом. В 3 мм от лимба и параллельно ему лезвием проведен надрез длиной 5 мм на 1/2 глубины склеры. Расслаивателем сформирован роговичный карман на 1/4 глубины по всей площади роговицы в пределах лимбального кольца. Трепаном диаметром 17 мм проведено сквозное прорезывание корнеосклерального диска, который был уложен в высекатель эндотелием вверх и выполнено сквозное выкраивание роговицы заданного диаметра. Высеченный диск оставляли до момента имплантации в высекателе с обязательным покрытием эндотелиального слоя раствором BSS.

**Техника операции.** На глазу реципиента на 12-часовом меридиане был выполнен тоннельный разрез шириной 3 мм. Копьевидным ножом осуществлен парацентез с височной стороны. Передняя камера заполнена воздухом, и тупым микрохирургическим крючком проведен круговой десцеметорексис с удалением десцеметовой мембраны через тоннельный разрез. Ножом для расширения тоннельный разрез увеличен до 5 мм. От сформированного и предварительно расслоенного сквозного диска донорской роговицы пинцетом отделены задние слои (эндокератотрансплантат). Складывание трансплантата в дубликатуру выполнено в виде тасо в соотношении 60:40. Сложенный эндокератотрансплантат введен в переднюю камеру реципиента инсулиновой иглой по глайду [1, 7]. После расправления трансплантата переднюю камеру заполняли воздухом. Герметизацию разрезов осуществляли посредством гидратации. Во время процедуры не наблюдалось кровотечения и признаков выпадения стекловидного тела в переднюю камеру глаза.

Послеоперационное лечение было стандартным и включало инстилляцию тобрамицина и дексаметазона 3–4 раза в день в течение 2–3 недель. Далее пациент инстиллировал только капли дексаметазона (0,1%) по практикуемой нами убывающей схеме в течение 6 месяцев.

Госпитальный послеоперационный период протекал без особенностей и осложнений, трансплантат полностью прилегал с первых послеоперационных суток. Тем не менее при плановом осмотре через две недели после операции было выявлено значительное уплощение роговицы. Острота зрения

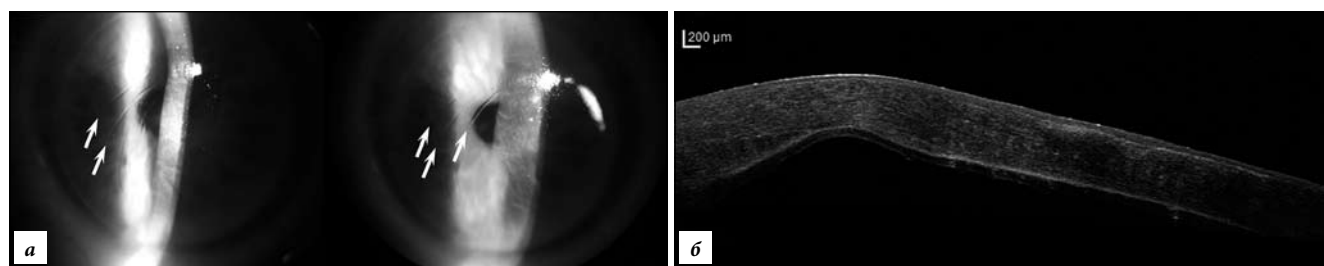


Рис. Изображения роговицы пациента через две недели после DSEK:

а – уплощение роговицы и складки эндокератотрансплантата (стрелки), отек отсутствует, б – толщина роговицы в диапазоне 618–1049 мкм, нерегулярная задняя поверхность; а – биомикроскопия, б – когерентная томография.

при этом соответствовала «счету пальцев у лица» и коррекции не поддавалась. Биомикроскопически определялись складки трансплантата преимущественно в вертикальном направлении, сходящиеся к внутренней кромке основного разреза (рис., а). Основной разрез и парацентезное отверстие были полностью герметичны, не наблюдалось никаких признаков внутриглазного воспаления, внутриглазное давление было нормальным.

Оптическая когерентная томография продемонстрировала деформацию всей роговицы с показателями толщины в пределах от 618–1049 мкм, но без каких-либо других отклонений в переднем отрезке глаза (рис., б). Послеоперационная топография на нескольких моделях топографов была невозможна ввиду чрезвычайного уплощения (деформации) поверхности роговицы. В то же время повторная предоперационная топография парного глаза не выявила каких-либо отклонений, в виде *cornea plana* или эктазии.

Представленный клинический случай демонстрирует, что штатно выполненная DSEK может осложняться выраженной деформацией роговицы без внутриглазного кровоизлияния, присутствия стекловидного тела в передней камере или любой другой сопутствующей патологии переднего сегмента глаза. Клинически уплощение роговицы казалось связанным с сокращением эндокератотрансплантата и формированием складок в направлении основного разреза.

О появлении складок после подобных вмешательств сообщалось и ранее, однако их возникновение было связано с перепадами в толщине трансплантата или со значительными различиями кривизны роговицы донора и реципиента [2, 8, 10]. О сокращении трансплантата после DSEK и индукции *cornea plana* ранее не сообщалось. Наиболее вероятными объяснениями этого феномена могли бы служить присутствие одного или нескольких внутриглазных факторов, ведущих к контракции ткани (например, волокон стекловидного тела в основном разрезе, через который внедрялся трансплантат) или неполной герметизации (фильтрации) основного разреза. Тем не менее как в интра-, так и в послеоперационном периоде никаких доказательств этому не получено. Если это так, то можно предположить, что процесс заживления раны роговицы реципиента в крайне редких случаях может оказывать влияние на эндокератотрансплантат с развитием его контракции [3, 11].

#### Литература

1. Balachandran C., Ham L., Birbal R.S. [et al.] A simple technique for graft insertion in Descemet stripping (automated) endothelial keratoplasty, using a 30G needle // *J. Cataract. Refract. Surg.* 2009. Vol. 35. P. 625–628.

2. Dirisamer M., Parker J., Naveiras M. [et al.] Identifying causes for poor visual outcome after DSEK/DSAEK following secondary DMEK in the same eye // *Acta Ophthalmol.* 2013. Vol. 91. P. 131–139.
3. Hjortdal J., Ivarsen A., Heegaard S. Fibrocellular contraction of a lamellar posterior corneal graft // *Case Rep. Ophthalmol.* 2011. Vol. 2. P. 179–184.
4. Melles G.R.J., Eggink F.A., Lander F. [et al.] A surgical technique for posterior lamellar keratoplasty // *Cornea.* 1998. Vol. 17. P. 618–626.
5. Melles G.R.J., Lander F., Nieuwendaal C. Sutureless, posterior lamellar keratoplasty // *Cornea.* 2002. Vol. 21. P. 325–327.
6. Melles G.R.J., Lander F., van Dooren B.T. [et al.] Preliminary clinical results of posterior lamellar keratoplasty through a sclerocorneal pocket incision // *Ophthalmology.* 2000. Vol. 107. P. 1850–1856.
7. Melles G.R., Wijdh R.H., Nieuwendaal C.P. A technique to excise the Descemet membrane from a recipient cornea (descemetorhexis) // *Cornea.* 2004. Vol. 23. P. 286–288.
8. Moutsouris K., Ham L., Dapena I. [et al.] Radial graft contraction may relate to subnormal visual acuity in Descemet stripping (automated) endothelial keratoplasty // *Br. J. Ophthalmol.* 2010. Vol. 94. P. 951–953.
9. Price F.W. Jr, Price M.O. Descemet's stripping with endothelial keratoplasty in 200 eyes: a refractive neutral corneal transplant // *J. Refract. Surg.* 2006. Vol. 32. P. 411–418.
10. Seery L.S., Nau C.B., McLaren J.W. [et al.] Graft thickness, graft folds, and aberrations after Descemet stripping endothelial keratoplasty for Fuchs dystrophy // *Am. J. Ophthalmol.* 2011. Vol. 152. P. 910–916.
11. Zhang Q., Randleman J.B., Stulting R.D. [et al.] Clinicopathologic findings in failed Descemet stripping automated endothelial keratoplasty // *Arch. Ophthalmol.* 2010. Vol. 128. P. 973–980.

Поступила в редакцию 15.06.2015.

#### Случай «острой» аппланации роговицы после эндотелиальной кератопластики

Э. Фернандес-Лопез<sup>1</sup>, А. Майрон<sup>1</sup>, А.А. Грдиканян<sup>2</sup>, С.С. Погорелова<sup>2</sup>, Л. Байдон<sup>1</sup>, О.Г. Оганесян<sup>2</sup>, Г.Р.Ж. Меллис<sup>1</sup>  
<sup>1</sup> Институт инновационной глазной хирургии (*Laan op Zuid 88 3071 AA Rotterdam Netherlands*), <sup>2</sup> Московский НИИ глазных болезней им. Гельмгольца (105062, Москва, ул. Садовая-Черногрязская, 14/19)

**Резюме.** Представлен клинический случай чрезвычайного уплощения роговицы после выполненной без осложнений эндотелиальной кератопластики с удалением десцеметовой мембраны (Descemet Stripping Endothelial Keratoplasty – DSEK) у мужчины 76 лет с вторичной эндотелиальной дистрофией и буллезной кератопатией. Ранний послеоперационный период протекал без особенностей с полным прилеганием трансплантата, но через две недели были выявлены уплощение центральной части роговицы и множественные складки полностью прилежащего трансплантата. Впервые описанная «острая» аппланация роговицы, является, видимо, еще одним редким осложнением DSEK, которое может развиваться без какой-либо очевидной причины и сопутствующей глазной патологии.

**Ключевые слова:** DSEK, трансплантация роговицы, послеоперационные осложнения.