

УДК 617.711-004.1/73-07-085

DOI: 10.17238/PmJ1609-1175.2016.3.29-32

Клинико-диагностические аспекты синдрома «сухого глаза» и периферических изменений сетчатки

А.В. Кравченко, О.Г. Шилова

Сибирский государственный медицинский университет (634028, г. Томск, пр-т Ленина, 4)

На материале 94 клинических наблюдений сопоставляли степень выраженности синдрома «сухого глаза» и тяжести изменений в периферических отделах сетчатки глаза на фоне слезозамещающей и местной противовоспалительной терапии. Были построены логит-регрессионные модели, отражающие вероятность появления дегенераций в периферических отделах сетчатки по мере изменения показателей, характеризующих состояние передней глазной поверхности и слезопродукцию. Вероятность формирования выраженных и необратимых изменений сетчатки коррелировала с показателями слезопродукции в течение месяца после начала лечения. Проводимая терапия уже к 3-му месяцу приводила к размыканию сопряженности этих показателей.

Ключевые слова: периферические витрео-хорио-ретиальные дегенерации, логит-регрессионные модели, слезозамещающая и противовоспалительная терапия.

Особое внимание офтальмологов к синдрому «сухого глаза» (ССГ) связано с его высокой распространенностью, которая представлена широким диапазоном – от 17 до 67 % среди пациентов офтальмологического профиля [8]. Так, по данным J.L. Gayton [9], до 25 % пациентов глазных клиник отмечают симптомы, характерные для ССГ. Распространенность данной патологии в Австралии составляет 74 %, в Индонезии – 27,5 %, в Тайване – 33,7 %, в Канаде – 2,5 %, в США – от 7 % и более, в Японии – до 33 %.

Точный механизм развития изменений передней глазной поверхности при этом заболевании до сих пор не выяснен [1, 2, 6, 7, 9, 10]. ССГ может быть обусловлен комбинированным воздействием различных факторов, из которых самыми частыми служат гормональный, фармакологический, инфекционный, возрастной. По мнению ведущих специалистов, в патогенезе ССГ основную роль играет воспаление [5]. В исследованиях российских ученых отмечена значительная частота заболеваемости «вторичным сухим глазом» среди больных, перенесших глазные инфекции (аденовирусные конъюнктивиты, офтальмогерпес и др.). Перечисленные выше факторы отражены в клинической классификации ССГ, предложенной проф. Г.С. Полуниным в 2003 г. [6, 7]. Одной из наиболее простых и удобных для клинициста считается классификация Е.Е. Сомова 2008 г. [9].

Особое значение в патогенезе ССГ отводится аутоиммунному компоненту. Ряд работ отечественных авторов это подтверждает. Например, аутоиммунный феномен молекулярной мимикрии между микробной инфекцией и собственными антигенами может стать пусковым агентом патологического процесса [3, 4].

Важнейшее звено патогенеза ССГ – воспаление (причем, преимущественно аутоиммунное) – триггер как ССГ, так и периферических дегенераций сетчатки

Шилова Ольга Геннадьевна – д-р мед. наук, профессор кафедры офтальмологии СибГМУ; e-mail: ogshilova@gmail.com

и периферического увеита со схожими этиологическими и патогенетическими механизмами.

Целью нашей работы стало сопоставление степени выраженности ССГ и тяжести изменений в периферических отделах сетчатки на фоне офтальмологической терапии.

Материал и методы

В исследование были включены 94 пациента с ССГ легкой и средней степеней тяжести (по классификации Е.Е. Сомова), в возрасте до 60 лет, поступавшие на лечение в офтальмологическую клинику СибГМУ. Диагностировали состояние передней глазной поверхности: оценка субъективного улучшения состояния по опроснику Ocular Surface Disease Index (OSDI), определение времени разрыва слезной пленки, проба с окрашиванием флюоресцеином, тест Ширмера, офтальмоскопическое обследование периферических отделов сетчатки. Осмотр сетчатки проводили в условиях максимального медикаментозного мидриаза с использованием щелевой лампы и линз большой оптической силы (+90 и +78 дптр), а также с помощью бинокулярного налбного офтальмоскопа Скепенса со склерокомпрессией. Выполнялись фотодокументация периферических отделов сетчатки, передней глазной поверхности и оптическая когерентная томография слезного мениска.

Пациенты были разделены на три группы в зависимости от степени выраженности периферических витрео-хорио-ретиальных дегенераций (ПВХРД):

1-я группа – 25 человек без изменений на глазном дне;

2-я группа – 25 человек с изменениями на периферии сетчатки (отек вдоль *ora serratae*);

3-я группа – 44 человека с интратретиальными кистами, пристеночными экссудатами и решетчатой дегенерацией на периферии сетчатки.

Патология периферических отделов сетчатки имела, как правило, двусторонний характер. Сопутствующая офтальмологическая патология во всех группах была представлена аномалиями рефракции: миопия и гиперметропия слабой и средней степеней тяжести.

Пациенты 1-й группы получали слезозаместительную терапию (препарат искусственной слезы без консерванта), пациенты 2-й и 3-й групп в дополнение к этому – местную противовоспалительную терапию. Пациентам с наиболее выраженным ССГ при наличии периферических дегенераций выполнялась лазерокоагуляция сетчатки.

Наблюдение продолжалось в течение 6 месяцев в ходе четырех визитов к офтальмологу: в начале исследования (исходно), через один, три и шесть месяцев после начала лечения.

Результаты исследования

Наблюдая за состоянием переднего отрезка глаза и периферических отделов сетчатки на протяжении 6 месяцев, мы отметили чередование выраженности патологических изменений (таб.).

Для того чтобы проверить наличие ассоциации между полученными данными, были построены логит-регрессионные модели, отражающие вероятность появления дегенераций в периферических отделах сетчатки глаза по мере изменения показателей, характеризующих состояние передней глазной поверхности и слезопродукцию. На основании этих моделей оценивали вероятность так называемых выраженных изменений в периферических отделах сетчатки: обратимых – выраженный отек, выявленный без склерокомпрессии и с компрессией и/или интратретинальные кисты и сосудистые пристеночные экссудаты (тип 2) и необратимых – решетчатая дистрофия, дистрофия типа «след улитки», ретинальные разрывы (тип 3).

Вероятность формирования необратимых изменений периферических отделов сетчатки достоверно увеличивалась по мере снижения радиуса слезного мениска (рис. 1). Эта закономерность подтвердилась через один месяц.

Ряд прочих показателей, отражающих состояние глазной поверхности и слезопродукции, также был ассоциирован с вероятностью формирования выраженных и необратимых изменений в периферических отделах сетчатой оболочки глаза. Так, вероятность выраженных изменений сетчатки тесно коррелировала с коэффициентом поверхностного натяжения слезной пленки (КПНСП, рис. 2). Более того, представленная модель указывала, что при значении показателя ниже 0,00155 Н/м, вероятность формирования выраженного отека сетчатки, а также интратретинальных кист, приближалась к 100 %.

Аналогичную сопряженность коэффициента поверхностного натяжения слезной пленки удалось выявить с изменениями периферических отделов сетчатки 3-го

Таблица

Типы ПВХРД у обследованных пациентов

Группа		Тип ПВХРД*							
		0		1		2		3	
		абс.	%	абс.	%	абс.	%	абс.	%
1-й визит	1	–	–	25	100	–	–	–	–
	2	8	32	17	68	–	–	–	–
	3	–	–	–	–	26	59	18	41
	Всего:	8		42		26		18	
2-й визит	1	–	–	25	100	–	–	–	–
	2	8	32	17	68	–	–	–	–
	3	–	–	–	–	26	59	18	41
	Всего:	8		42		26		18	
3-й визит	1	9	36	16	64	–	–	–	–
	2	8	32	17	68	–	–	–	–
	3	–	–	28	64	–	–	16	36
	Всего:	17		61		–		16	
4-й визит	1	25	100	–	–	–	–	–	–
	2	10	40	15	60	–	–	–	–
	3	16	36	12	28	–	–	16	36
	Всего:	51		27		–		16	

* Здесь и далее для удобства и унификации обозначений ПВХРД принято следующее:

0 – отсутствие изменений либо незначительный отек сетчатки со склерокомпрессией;

1 – минимальный отек сетчатки без склерокомпрессии;

2 – выраженный отек сетчатки без склерокомпрессии и компрессии и/или интратретинальные кисты, сосудистые пристеночные экссудаты;

3 – решетчатая дистрофия, дистрофия типа «след улитки» и др.

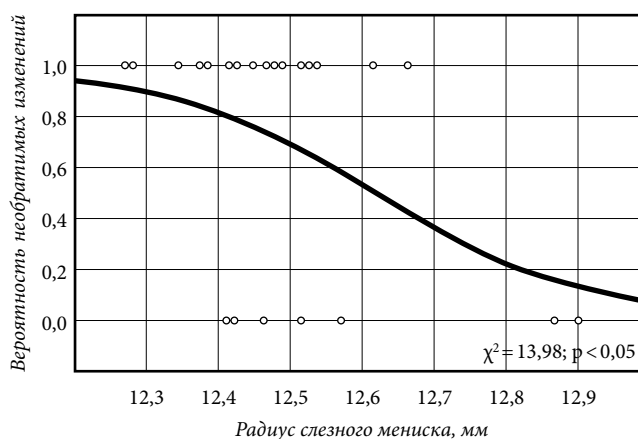


Рис. 1. Ассоциация вероятности необратимых изменений сетчатки глаза по мере уменьшения радиуса слезного мениска.

типа – необратимых (рис. 3). Вероятность формирования решетчатой дистрофии, дистрофии типа «след улитки» и др. при значении коэффициента ниже 0,00155 Н/м также равнялась 100 %.

Вероятность формирования выраженных изменений сетчатки также зависела от числа пятен в тесте с флуоресцеином (рис. 4). Причем при наличии более 16 пятен эта вероятность была 100 % (рис. 5).

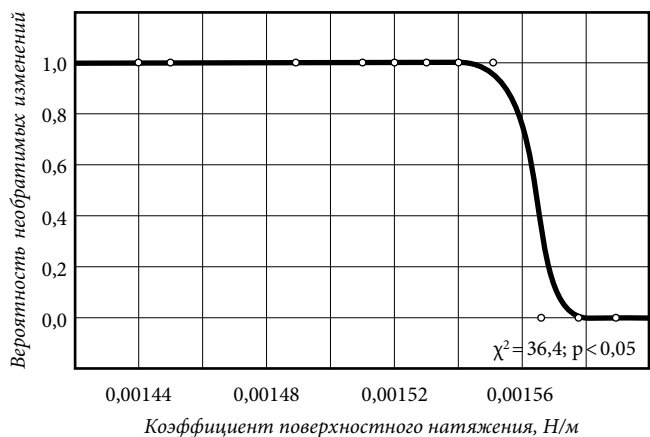


Рис. 2. Ассоциация вероятности выраженных изменений сетчатки глаза и КПНСП.

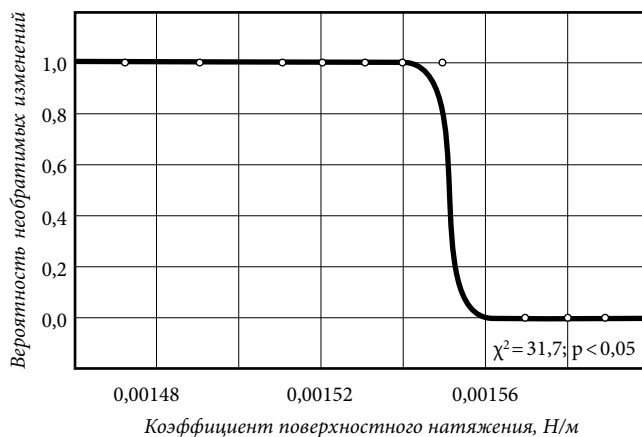


Рис. 3. Ассоциация вероятности необратимых изменений сетчатки глаза и КПНСП.

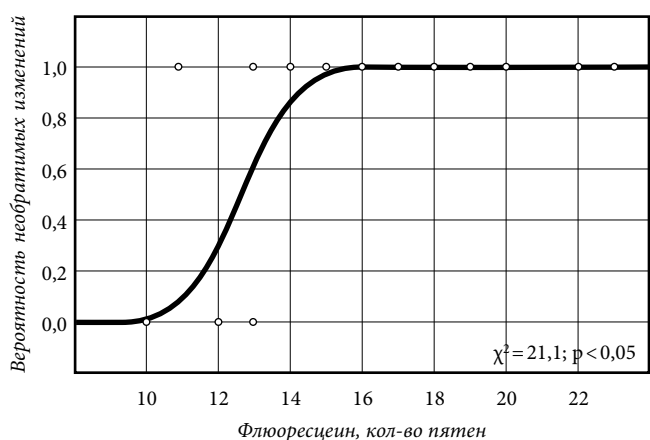


Рис. 4. Ассоциация вероятности выраженных изменений сетчатки глаза и числа пятен в тесте с флуоресцеином.

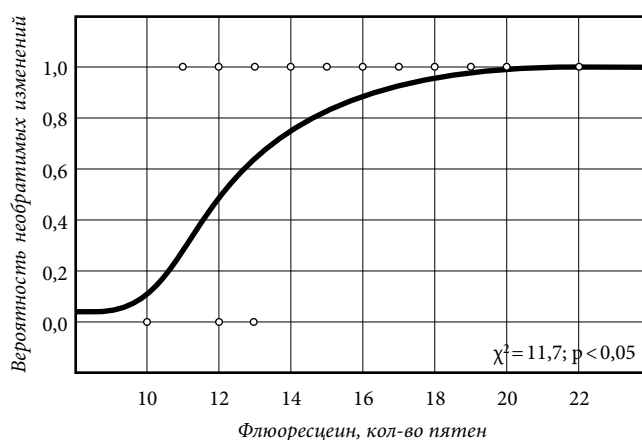


Рис. 5. Ассоциация вероятности необратимых изменений сетчатки глаза и числа пятен в тесте с флуоресцеином.

Обсуждение полученных данных

Это исследование позволило сделать вывод о взаимосвязи изменений в периферических отделах сетчатки и показателями, характеризующими состояние передней глазной поверхности. Обращает на себя внимание, что сопряженность вероятности формирования выраженных и необратимых изменений в периферических отделах сетчатой оболочки глаза сохраняется при ее сопоставлении с показателями слезопродукции, полученными во время 2-го визита у всех пациентов. Значимую ассоциацию с изменениями периферических отделов сетчатки продемонстрировали радиус слезного мениска, коэффициент поверхностного натяжения и количество пятен в тесте с флуоресцеином.

Такая терапия уже через три месяца приводила к «размыканию» выявленной в начале исследования соотношенности показателей: во время 3-го и 4-го визитов логит-регрессионные модели оказались недовольными, что говорит об отсутствии связи между изменениями в периферических отделах сетчатки и показателями, характеризующими состояние передней глазной поверхности и слезопродукцию.

Литература

1. Бржеский В.В. Синдром «сухого глаза» // Офтальмология: национальное руководство / под ред. С.Э. Аветисова [и др.].

М.: ГЭОТАР-Медиа, 2008. С. 388–399.

2. Бржеский В.В., Сомов Е.Е. Роговично-конъюнктивальный ксероз. СПб.: Левша, 2003. 120 с.
3. Гагарина Т.А. Современные методы лечения периферических увеитов // Вопросы офтальмоэндокринологии и сосудистой патологии глаз: материалы регионарной научно-практ. конф. офтальмологов и эндокринологов. Красноярск, 1999. С. 90–92.
4. Кудряшова Ю.И. Иммуноопосредованная форма синдрома «сухого глаза»: особенности клиники, патогенез, комплексное лечение: дис. ... д-ра мед. наук. Челябинск, 2007. 245 с.
5. Майчук Ю.Ф., Миронкова Е.А. Выбор терапии при синдроме «сухого глаза» с нарушением стабильности липидного слоя слезной пленки при дисфункции мейбомиевых желез // Рефракционная хирургия и офтальмология. 2007. № 3. С. 57–60.
6. Полунина Г.С., Полунина Е.Г. «Сухой глаз» // Для тех, кто лечит: прил. к журналу «Здоровье». 2007. № 3. С. 4–33.
7. Полунина Е.Г. Синдром «сухого глаза» // Офтальмология. 2004. № 2. С. 53–61.
8. Lozato P.A., Pisella P.J., Baudouin C. Phase lipidique du film lacrymal: physiologie et pathologie // J. Fr. Ophtalmol. 2001. Vol. 24. P. 643–658.
9. Gayton J.L. Etiology, prevalence, and treatment of dry eye disease // Clin. Ophthalmol. 2009. Vol. 3. P. 405–412.
10. Garreis P., Gottschalt M., Schlorf T. [et al.]. The antimicrobial peptide psoriasin at the ocular surface // 9th congress of the international society of dacryology and dry eye. 2008. P. 41–42.

Поступила в редакцию 28.04.2016.

CLINICAL AND DIAGNOSTIC ASPECTS OF DRY EYE SYNDROME AND PERIPHERAL RETINA CHANGES

A.V. Kravchenko, O.G. Shilova

*Siberian State Medical University (4 Lenina Ave. Tomsk 634028 Russian Federation)***Objective.** Research objective is to correlate the manifestation degree of dry eye syndrome (DES) and the severity of changes in peripheral retina parts during ophthalmological therapy.**Methods.** The research includes 94 patients with DES of mild and medium severity. Patients got lacrimal substitute therapy and local anti-inflammatory therapy. We diagnosed the front eye surface: the assessment of personal amelioration according to OSDI questionnaire, detecting of tear breakup time, sample colored with fluorescein, Schirmer's test, ophthalmoscopic ex-

amination of the peripheral retina parts. Follow-up time is 6 months.

Results. It was built the logit-regressive models, showing the possibility of degeneration occurrence in peripheral retina parts with the factors changes, characterizing the state of the front eye surface and lacrimal apparatus.**Conclusions.** The possibility of occurrence of significant and irreversible changes in peripheral retina parts maintained while correlating with the lacrimal factors for a month after the treatment started. The therapy by the 3rd months led to the break of connectivity of these factors.**Keywords:** *peripheral vitreo-chorio-retinal degeneracy, logit-regressive models, lacrimal substitute and anti-inflammatory therapy.*

Pacific Medical Journal, 2016, No. 3, p. 29–32.

УДК 617.7-089.28-089.844

DOI: 10.17238/PmJ1609-1175.2016.3.32–36

Особенности офтальмопластики для глазного протезирования

В.В. Лузянина

Приморский центр микрохирургии глаза (690088, г. Владивосток, ул. Борисенко, 100е)

Проведен анализ результатов глазного протезирования после офтальмопластики и сделана оценка риска развития анофтальмического синдрома у 80 пациентов в возрасте от 14 до 65 лет с анофтальмом после энуклеации, эвисцерации и эвисцерации с невзрачностью. Во всех случаях формировалась опорно-двигательная глазная культя, на втором этапе у 50% пациентов проводилась пластика полости глазницы слизистой оболочкой щеки, на третьем этапе у 40% пациентов выполнялась восстановительная пластика костных стенок орбиты, в 10% случаев – объемная пластика орбиты. Систематизированы клинико-морфологические причины развития анофтальмического синдрома. Представлены результаты глазного протезирования после офтальмопластики с оценкой симптомокомплекса по коэффициенту эстетичности.

Ключевые слова: *анофтальмический синдром, симпатическая офтальмия, опорно-двигательная культя глаза, коэффициент эстетичности.*

Офтальмопластика в XXI веке выделилась в самостоятельное направление хирургии, задачами которого являются лечение придаточного аппарата глаза и орбиты, совершенствование аутопластических способов восстановления их целостности и функции, замещение утраченных структур имплантатами [2]. Глазное протезирование – социально значимый раздел офтальмопластики, обеспечивающий возвращение человека в круг коллег и близких, устраняющий психологический барьер после исправления деформаций периорбиты и обезображиваний слепого глаза [10].

Несмотря на органосохранную направленность лечения, удаление глаза проводится по показаниям, сформулированным Р.А. Гундоровой и Е.Н. Вериги [2] и заключенным в симптомокомплекс: иридоциклит, гипотония при нулевом зрении или светоощущении с отсутствием проекции света, отслойка сетчатки или далеко зашедших изменений в ней, подтвержденных электрофизиологическим исследованием [4, 7–9]. Абсолютным показанием к удалению служит длительный вялотекущий увеит на слепом глазу при резкоположительной реакции увеопигментной ткани (по данным иммунологических исследований) и отсутствии эффекта от комбинированного лечения, независимо от степени субатрофии. Другие показания – нестихающий эндофтальмит и посттравматическая абсолютная глаукома [1, 3, 5, 11].

Лузянина Владлена Валерьевна – канд. мед. наук, врач-офтальмолог ПЦМГ; e-mail: luzianinav@mail.ru

Среди причин удаления глазного яблока чаще всего фигурируют посттравматическая субатрофия (до 69%), онкологические заболевания (до 39%) и вторичная абсолютная оперированная глаукома (24–35%). Далее следуют буфтальм (9,4%), симпатическое воспаление (0,6–3,9%) и увеит (0,5%) с угрозой симпатической офтальмии (СО) [3, 7, 8, 11]. Кроме того, существуют косметические показания к удалению слепого глаза [10].

Не все пациенты сразу оказываются готовыми к косметической реабилитации – удалению глаза с орбитальной имплантацией и протезированием – в полном объеме. Многие из них высказывают пожелания поставить протез поверх деформированного и уменьшенного глаза. Такое протезирование возможно только в «спокойных условиях», когда глаз не проявляет признаков воспаления без лечения в течение нескольких месяцев. Если пациент вынужден продолжать инстилляцию кортикостероидов, вопрос об удалении глаза не снимается, ставить протез в такой ситуации не рекомендуется [2].

Все пациенты с субатрофией глаза, особенно травматического генеза, подлежат диспансеризации с мониторингом 3–4 раза в год частоты рецидивов посттравматического увеита (особенно субклинического), с определением электрофизиологических показателей сетчатки и зрительного нерва, эхо-биометрическим контролем размеров глазного яблока и состояния внутриглазных оболочек, с иммунологическим контролем реакций к собственным тканевым антигенам хрусталика и, прежде всего, – к S-антигену сетчатки.